

2014 *July*

*Vol. 1 No. 1*

# 日本ヘルニア学会誌

JOURNAL OF JAPANESE HERNIA SOCIETY



日本ヘルニア学会  
Japanese Hernia Society

ISSN:2187-8153

# 目次

理事長挨拶	2
柵瀬信太郎 (聖路加国際病院ヘルニアセンター 消化器・一般外科)	
名誉会長挨拶	3
沖永 功太	
<b>【原 著】</b>	
ULTRAPRO* Plug を用いた成人臍ヘルニア修復術の検討	4
竹原裕子 <sup>1,2)</sup> , 竹原清人 <sup>1,2)</sup> , 武田 正 <sup>1)</sup> , 森廣俊昭 <sup>1)</sup> , 田中屋宏爾 <sup>1)</sup> , 青木秀樹 <sup>1)</sup> , 竹内仁司 <sup>1)</sup> (1) 独立行政法人 国立病院機構 岩国医療センター 外科、2) 岡山大学大学院医歯薬学総合研究科 消化器外科学)	
腹壁瘢痕ヘルニア修復術における Direct Kugel Patch の有用性	9
谷岡利朗、高橋周作 (JA 北海道厚生連 札幌厚生病院 外科)	
<b>【総 説】</b>	
腹膜前腔とはどこか？	
一正中アプローチ TEP(Totally ExtraPeritoneal repair) における進入経路の解剖	13
朝蔭直樹 (津田沼中央総合病院 外科)	
<b>【症例報告】</b>	
子宮、左付属器をヘルニア内容とする子宮奇形を合併した左外鼠径ヘルニア症例に対して TEP を施行した1例	19
宮本玲奈, 田畑智文, 佐藤 功, 北菌 巖, 沖田充司, 水谷 真, 千野佳秀, 舛田誠二, 野田洋一, 藤村昌樹 (第一東和会病院 内視鏡外科センター)	
鼠径ヘルニア手術 5 年後に発症した遅発性メッシュ感染の 1 例	24
中西香企, 望月能成, 神崎章之, 横山裕之, 谷口健次 (小牧市民病院 外科)	
閉鎖孔ヘルニアを合併した大腿ヘルニアに対し, 鼠径法による根治術を施行した1例	30
河合清貴 (久美愛厚生病院 外科)	
Totally Extraperitoneal Endoscopic Repair of Lumbar Hernia: A Case Report with Special Reference to Surgical Treatment	34
重光祐司 <sup>1)</sup> , 膳所憲二 <sup>1)</sup> , 御手洗義信 <sup>2)</sup> (1) 膳所病院 外科, 2) 御手洗病院 外科)	
腹腔鏡下精索静脈瘤結紮術後に発生した外鼠径ヘルニアの一例	38
関根速子 <sup>1)</sup> , 諏訪勝仁 <sup>1)</sup> , 羽生 健 <sup>1)</sup> , 鈴木俊亮 <sup>1)</sup> , 岡本友好 <sup>1)</sup> , 矢永勝彦 <sup>2)</sup> (1) 東京慈恵会医科大学附属第三病院 外科, 2) 東京慈恵会医科大学外科学講座)	
TAPP 後, 腹膜陥凹のない腹膜外型膀胱ヘルニアを発症した一例	41
加藤恭郎, 牛丸裕貴, 鈴木大聡 (八尾徳洲会総合病院 外科)	
腹腔鏡下鼠径ヘルニア修復術後にメッシュ盲腸瘻を形成した 1 例	46
本間周作 <sup>1)</sup> , 松田佑輔 <sup>1)</sup> , 長久吉雄 <sup>2)</sup> (1) 独立行政法人国立病院機構姫路医療センター 外科, 2) 倉敷中央病院 外科)	
編集後記	50

## 理事長挨拶

欧州（GREPA-European Hernia Society）では1979年、米国（American Hernia Society）では1997年に腹部ヘルニアを専門領域として扱うヘルニア学会が発足し、議論がなされてきましたが、わが国では専門学術集団がなかったため、平成15年4月“日本ヘルニア研究会”が発足し、第1回学術集会が開かれました。

その後5回の学術集会を経て、平成20年4月13日からは「日本ヘルニア学会（Japanese Hernia Society）」と改名して再スタートを切り、学術集会は年1回、2日間となりました。平成26年7月時点での個人会員数は1087名となり、本年6月の第12回学術集会における演題数は350以上で、参加者は727名と順調に増加してまいりました。



学術集会での演題など研究内容を公表できるようにすべく学会誌あるいは何らかの記録を確保することが学会の使命でありましたが、これまでは本学会は学会誌ができていなかったため、学術集会の抄録集を日本外科系連合学会雑誌に掲載していただいております。

平成24年より本学会の学会誌（実際にはオンラインジャーナル）の発刊を目指して、小山勇先生を学会誌委員長として委員の皆様にご準備をいただいております。

このたび皆様のおかげをもちましてようやく第1回オンラインジャーナルの発刊に至りました。

今後は年4回の発刊を予定し、J-STAGEや医学中央雑誌への掲載も依頼してすることを計画中です。また今後本学会オンラインジャーナルへの掲載が外科学会、臨床外科学会、消化器外科学会といった我が国の外科領域学会における業績としても認められるようになることも期待されます。

今後本学会オンラインジャーナルを育てていただくには、会員の皆様の日々の臨床経験を単に学術集会で発表して終わりにするのではなく、論文化して貴重な学術データとして積極的に投稿していただくことをお願いするしかありません。まずは症例報告からでもかまいませんので、なにとぞよろしくお願い申し上げます。

小山勇先生はじめ学会誌委員の皆様、投稿原稿の査読をお願いする先生方に引き続きのご協力をよろしくお願い申し上げます。

日本ヘルニア学会理事長  
聖路加国際病院ヘルニアセンター、消化器・一般外科  
柵瀬信太郎

### 日本ヘルニア学会誌発行にあたって

この度いよいよ日本ヘルニア学会誌（電子ジャーナル版）が発行することになりました。まず、小山勇日本ヘルニア学会誌編集委員長はじめ委員の先生方のご尽力に心より感謝申し上げる次第です。

この機会に本学会設立からの経緯をあらためて振り返り、本学会の今後の発展に向けて心を新たにしたいと思っております。第2回国際ヘルニア学会 2nd International Hernia Congress(2003) 会長の Professor Andrew Kingthnorth から当時の帝京大学医学部附属溝口病院外科教授の山川達郎教授へ日本のヘルニアに関する研究組織に関する問い合わせがあり、山川達郎先生をはじめ、当時他の外科系学会でヘルニアに関して積極的な活動しておられた柵瀬信太郎先生（聖路加国際病院）、松本純夫教授



（当時、藤田保健衛生大学第二教育病院外科教授）にご相談して、2002年に日本ヘルニア研究会を発足する方針と致しました。研究会発足の折の案内に示しておりますように、ヘルニアの手術は比較的初心者の手術とされてきましたが、実際は再発や合併症なく実施するにはそれほど容易な手術ではなく、十分な解剖的知識と相応の経験を必要とすると考えられます。腹腔鏡下手術の普及と各種 mesh を使用して多様な術式が施行されている状況でした。研究会組織としては、常任世話人会、世話人会、施設会員、個人会員から成り、発足当初の役員としては、代表世話人沖永功太、常任世話人は柵瀬信太郎先生と松本純夫先生。世話人としては小山勇先生（埼玉医科大学一般外科教授）以下22名、監事としては山川達郎先生と小柳泰久先生（当時東京医科大学第三外科）でありました。研究会会則を策定しておりますが、目的として「本会は、ヘルニアに関する研究の進歩発展と普及、会員相互の連絡と親睦、ならびに国際的交流を図る」としております。第1回日本ヘルニア研究会を沖永が当番世話人として2003年（平成15年）4月2日赤坂プリンスホテル（東京）にて開催いたしました。当時の施設会員は34施設、個人会員は68名と記録されております。また応募演題数は約70題でありました。第2回は柵瀬信太郎先生、第3回は松本純夫先生、第4回坂本正義先生（三井記念病院）、第5回木村泰三先生（富士宮市立病院）、第6回中島昭先生（日産厚生会玉川病院）には2日間の会期となりました。

2008年4月には研究会でスタートした本会はいよいよ日本ヘルニア学会に発展改称いたしました。そもそも研究会と学会の違いに関して、少なくとも私の知る範囲では明確に定義されてはいないようですが、研究会は施設会員が主体のことが多く、学会は個人会員で構成されているようです。また、学会は定期的な学会誌を発行している場合が多く、その意味では本学会もようやく実質を伴った学会になったともいえます。最近他の学会は一般法人化の傾向にありますので、本学会もいずれ法人化の必要性が論議される必要があるように思います。学会役員は理事、評議員と名称は変更となりましたが、研究会役員がほとんどそのまま移行致しました。学会としては最初の第7回日本ヘルニア学会は小西敏郎先生（NTT 東日本関東病院）が担当され、148題と演題数が増加しております。第8回は小山勇先生（埼玉医科大学国際医療センター）が担当され演題数が320題と飛躍的に増加しました。第9回は江口徹先生（原三信病院）、第10回は山本剛史先生（朝日大学歯学部付属病院）、第11回は徳村弘美先生（東北労災病院）が担当され演題数は

412題と増加致しました。本年の第12回は執行友成先生（執行クリニック）が会長として本年6月6日、7日に予定されております。なお、最新の集計では会員数は1,010名と増加しています。

本学会の今後の課題としては、各地方支部との関係、関連研究会との関連、また前述の法人化など検討すべき問題と考えられます。今後は本学会のホームページとともに本学会誌が、本学会会員のみならず一般外科医の先生方にも腹部ヘルニアに関する情報提供がより充実し、ヘルニア医療の進歩発展に寄与できることを期待したいと存じます。

日本ヘルニア学会名誉会長  
沖永功太



## ULTRAPRO\* Plug を用いた成人臍ヘルニア修復術の検討

1) 独立行政法人 国立病院機構 岩国医療センター 外科

2) 岡山大学大学院医歯薬学総合研究科 消化器外科学

竹原裕子<sup>1,2)</sup>, 竹原清人<sup>1,2)</sup>, 武田正<sup>1)</sup>, 森廣俊昭<sup>1)</sup>, 田中屋宏爾<sup>1)</sup>, 青木秀樹<sup>1)</sup>, 竹内仁司<sup>1)</sup>

### 要 旨

【はじめに】成人臍ヘルニアは本邦では比較的まれな疾患である。治療は手術が原則で、近年ではメッシュを用いた修復術が行われている。今回、我々は半吸収性メッシュ ULTRAPRO\* Plug (UPP) を用いた修復術を行い、良好な成績を得たので報告する。

【方法】2010年6月～2011年6月に岩国医療センター外科を受診した成人臍ヘルニアの内、ヘルニア門が4cmまでの症例を対象とし、UPPを用いた修復術を施行して、その結果を検討した。

【結果】症例は男性2例、女性4例で、平均年齢61.7歳(56～77歳)、麻酔は全身麻酔2例、腰椎麻酔4例であった。ヘルニア門の径は0.8～4.0cmで、5例にUPP S size, 1例にL sizeを使用した。1例に横行結腸嵌頓を認めた。全例において術後合併症および再発は認めなかった。また、臍窩の固定により死腔をなくすとともに良好な臍形成が得られた。

【考察】UPPを用いた修復術の利点として、1) 術後の異物感や疼痛が少ない、2) アンカーとリムの2層構造により、脆弱化した腹壁を腹膜前腔と腹直筋鞘上で2重に補強できる、3) 腹腔内留置型メッシュの合併症であるメッシュへの腸管の癒着が生じない、4) 将来、開腹手術を要した場合にメッシュが障害となりにくい、5) 手技が比較的簡便である、といった点が挙げられる。ヘルニア門が4cm程度までの症例に対して、UPPは有用であると考えられた。

キーワード：成人臍ヘルニア，ULTRAPRO\* Plug，半吸収性メッシュ

### はじめに

成人臍ヘルニアは本邦では比較的まれな疾患とされており、後天的に肥満、妊娠、腹水などが原因で生じ、時には嵌頓や破裂をきたし重篤な状態となることがある<sup>1-7)</sup>。近年では、成人臍ヘルニアに対して、人工補強材(メッシュ)を用いた修復術が広く行われている。今回、我々は半吸収性メッシュ ULTRAPRO\* Plug(以下、UPP と略記)を用いた修復術を行い、良好な成績を得たので報告する。

### 対象と方法

2010年6月から2011年6月までに、岩国医療センター外科を受診した成人臍ヘルニアの6例の内、術前の腹部単純CT検査による評価にて、ヘルニア門の径が4cmまでの症例を対象として、UPPを用いた修復術を施行し、その結果について検討した。

尚、患者に対しては手術手技、予測される合併症および「症例報告を含む医学論文及び学会研究会発表における患者プライバシー保護に関する指針」にのっとり、プライバシー保護について説明を行い、すべてに同意を得た。

### 手術手技

局所麻酔もしくは全身麻酔下に仰臥位にて手術を行う。臍下縁で臍輪に沿って皮膚切開をおき、皮下組織を切開してヘルニア嚢を周囲組織から剥離し、ヘルニア門を確認する(Fig. 1)。ヘルニア嚢を腹腔内に還納し、腹膜前腔を剥離してUPPのアンカー部分を腹膜前腔に挿入、リム部分を腹直筋鞘上に展開して、リム部分の内縁と外縁を腹直筋鞘に吸収糸で固定する(Fig. 2, 3)。オンレイパッチは使用しない。臍窩の最も凹んだ部分の真皮をUPPの中央の窪みに1針固定することで、臍形成を行う<sup>8)</sup>。シェーマをFig. 4に示す。

### 結 果

対象期間に岩国医療センター外科を受診した成人臍ヘルニア症例は6例で、いずれも術前CTにてヘルニア門は4cm以下であった。

性別は男性2例、女性4例で、年齢は56～77歳(平均61.7歳)であった。主訴は臍部膨隆5例、疼痛1例で、病悩期間は1か月～5年(中央値3か月)であった。BMI

は23.1～31.2(平均26.6)であった。併存疾患はC型肝硬変2例, アルコール性肝炎1例, アルコール性肝硬変1例であった。麻酔は全身麻酔2例, 腰椎麻酔4例であった。術中診断でのヘルニア門の大きさは0.8～4.0cm(平均2.1cm)で, UPP S size を5例に, L size を1例に使用した。(Table 1)

1例は横行結腸が嵌頓しており, 緊急手術を施行した。腸切除は施行していない。

術後の経過観察期間は平均20.5か月で, 全例において術後合併症および再発は認めなかった。

## 考 察

成人臍ヘルニアは, 臍部の癒痕組織が伸展され脆弱化し, 妊娠, 肥満, 腹水などの腹腔内圧上昇因子が加わることで発生するものとされる<sup>9)</sup>。欧米では50～60歳代の女性によくみられる疾患である<sup>10)</sup>が, 本邦では比較的まれとされている。

画像診断としては超音波検査や腹部CT検査が有用である<sup>6)</sup>。画像診断では一部欠損した腹壁より逸脱した腸管もしくは腹腔内脂肪織が描出される。腹部CTは臍部のヘルニア門と嵌頓した腸管の状態が把握でき, 有用な診断方法の一つである<sup>7,12)</sup>。

治療方針としては破裂症例や嵌頓症例は緊急手術の絶対的適応である。また, 非嵌頓症例でも成人では自然治癒することがなく, 将来嵌頓の危険性があるため, 全身状態に問題がなければ手術をするべきであると考えられる。

手術は従来, 単純縫合閉鎖や筋膜組織を重ね合わせる方法が行われてきたが, 再発率が19～54%と高く<sup>11)</sup>, 近年ではメッシュを用いたtension free修復術が広く行われるようになってきている<sup>12,13)</sup>。メッシュによる臍ヘルニア修復術はヘルニア門の大きさにかかわらず縫合閉鎖より再発率が低く, 合併症の発生率には差がないことが報告されている<sup>10)</sup>。なお, 再発率が少ない理由としては, メッシュによる脆弱部位の補強や腹腔内圧の分散があげられる。

臍ヘルニアに対するtension free修復術としては, polytetrafluoroethylene や polypropylene を用いたメッシュが使われている<sup>12,13)</sup>。本邦でもこれまでにProlene Hernia System<sup>14,15)</sup>, Composix Kugel Patch<sup>16)</sup>, Direct Kugel Patch<sup>17)</sup>, Ventralex<sup>18)</sup>, Perfix Plug<sup>15,19)</sup>などのデバイスを用いた修復術が報告されているが, 今回われわれは2009年2月に国内発売されたUPPを用いた修復術を行った。

UPPは, 3次元構造のプラグと, フラットなオンレイパッチからなり, 非吸収性のプロリオンと, 吸収性のモノクリルにより編成されたハイブリッド型メッシュであり, 主に鼠径ヘルニアの修復を目的として用いられる。メッシュの孔径が大きい(large pore) ことにより, 過剰な癒痕組織

の形成が避けられることが期待され, また半吸収性のため体内に残る異物量を必要最小限に抑え, 炎症反応を減少させることが期待できるとされる。

UPPを用いた臍ヘルニア修復術の利点として, ①術後の異物感や疼痛が少ない, ②アンカーとリムの2層構造により, 脆弱化した腹壁を腹膜前腔と腹直筋鞘上で2重に補強できる, ③腹腔内留置型メッシュ(Ventralexなど)の合併症であるメッシュへの腸管の癒着<sup>20)</sup>が生じない, ④将来, 他疾患で開腹手術を要する場合にメッシュの存在が手術の障害となりにくい, ⑤手技が比較的簡便である, といった点が挙げられる。UPPのアンカー部分は直径が3cm (Small), 4cm (Medium), 5cm (Large) のものがあり, ヘルニア門の大きさによって使い分けられる。ヘルニア門を背側からカバーするために, ヘルニア門の径よりも大きいアンカー径のものを使用するべきと考えられる。またリム部分の直径が5cmであるため, ヘルニア門の直径が5cmを超える症例は本法の適応外であり, 固定時のマージンを考慮すると, ヘルニア門の直径が4cm程度までの症例が本法の良い適応である。リム部分は必要に応じてトリミングすることも可能である。オンレイパッチの使用は基本的に不要と考えている。また, ドレーンも不要である。

加えて, コスト面についてはUPPの適応である鼠径ヘルニアの保険診療点数(平成26年度版)6,000点に対して, 成人臍ヘルニアの修復術の保険診療点数(平成26年度版)は, 4,200点である。臍ヘルニアにおいてもUPPは償還請求は可能であり, 償還価格は19,600円であるためコスト上の問題は少ないと考えられる。

医学中央雑誌にて1983年から2012年10月までの期間で, 「臍ヘルニア」「ULTRAPRO® Plug」「メッシュ」をキーワードとして検索したところ, 臍ヘルニアに対しUPPによる修復術を行った本邦論文報告例はわれわれが報告した1例のみであった<sup>8)</sup>。本法の長期成績については今後の経過観察が必要であるが, UPPは成人臍ヘルニアに対する修復材としても有用であると考えられた。

本邦では高齢化や肥満例の増加に伴い, 成人の臍ヘルニア例は増加しつつあるが, メッシュを用いた臍ヘルニア修復術の施行例は少なく, 今後さらなる症例の検討や術式の検討が必要である。

## 結 語

成人臍ヘルニアに対し, UPPを用いた修復術を行い良好な結果を得たので報告した。

## 文 献

- 1) 木本誠二, 和田達雄. 新外科学大系25B, 臍ヘルニア: 山中出版; 1990.
- 2) 増山喜一, 柚木徹, 山田明, 阿部要一. イレウスを呈した成人臍ヘルニア嵌頓の1例. 日腹部救急医学会誌,

- 1996 Jun 30; 16(3): 615-617.
- 3) 山本裕, 吉田博之, 飯野与志美, 坂田道生, 植田正昭. 成人臍ヘルニア嵌頓の1例. 臨床外科 1997 Aug; 52(8): 1097-1099.
  - 4) 矢吹清一. 大量腹水による臍ヘルニア破裂の1例. 日臨外会誌 1989 Oct; 50(10): 2264-2266. Cited in PubMed; PMID 2327097
  - 5) 高橋秀則, 吉田圭介, 曲渕達雄. 皮膚壊死を伴った成人巨大臍ヘルニア嵌頓の1症例. 日腹部救急医学会誌 1994; 14(6): 1107-1109.
  - 6) 渡辺保幸, 古川研一郎, 佐藤典宏, 大里隆, 永渕一光, 横畑和紀, et al. 肝硬変症による大量腹水に伴う成人臍ヘルニア嵌頓の1治験例. 外科 1996 Dec; 58(13): 1904-1906.
  - 7) 前澤毅, 平栗学, 草間律, 西尾秋人, 安達瓦, 石井恵子, et al. アルコール性肝硬変による巨大臍ヘルニア破裂の1例. 消化器外科 2001 Jul; 24(7):1305-1309.
  - 8) 竹原清人, 森廣俊昭, 藤原裕子, 清田正之, 田中屋宏爾, 竹内仁司. ULTRAPRO\*Plugを用いて修復した成人臍ヘルニアの一例. 外科治療 2011 Nov; 103(5):532 - 534.
  - 9) 沖永功太(編). ヘルニアのすべて:へるす出版;1995.
  - 10) Arroyo A, García P, Pérez F, Andreu J, Candela F, Calpena R. Randomized clinical trial comparing suture and mesh repair of umbilical hernia in adults. Br J Surg. 2001 Oct; 88(10): 1321-1323. Cited in PubMed; PMID 12019507
  - 11) Venclauskas L, Silanskaite J, Kiudelis M. Umbilical hernia: factors indicative of recurrence. Medicina (Kaunas) 2008; 44(11): 855-859, 2008. Cited in PubMed; PMID 19124962
  - 12) Khera G, Berstock DA. Incisional, epigastric and umbilical hernia repair using the Prolene Hernia System. Hernia 2006 Aug; 20(4):367-369. Cited in PubMed; PMID 16862382
  - 13) Sinha SN, Keith T. Mesh plug repair for paraumbilical hernia. Surgeon 2004 Apr; 2(2): 99-102. Cited in PubMed; PMID 15568434
  - 14) 中川国利, 鈴木幸正, 豊島隆, 桃野哲, 佐々木陽平, 手島貞一. Prolene Hernia Systemを用いた臍ヘルニア修復術. 手術 2000 Jul: 54(7); 1027-1029.
  - 15) 中川国利, 藪内伸一, 小林照忠, 遠藤公人, 鈴木幸正, 桃野哲. メッシュで修復した成人鼠径ヘルニア例の検討. 外科 2010 Jan; 72(1): 87-91.
  - 16) 岡崎誠, 梅本健司, 平塚正弘: コンポジックス Kugel パッチを使用した成人臍ヘルニアの1手術例. 外科 2004 Dec;66(11): 1315-1317.
  - 17) 水沼和之, 中塚博文, 藤高嗣生, 中島真太郎. Direct Kugel パッチを用いた臍ヘルニアの1手術例. 外科治療 2007 Mar: 96(3): 322-324.
  - 18) 高久秀哉, 池田直哉, 長倉成憲, 鈴木俊繁, 齊藤英俊. Ventralexを用いた臍ヘルニア修復術の一例. 外科治療 2008 May; 98(5): 862-864.
  - 19) 奥田直人, 河合純, 永井智. プラグを用いて修復した成人鼠径ヘルニア嵌頓の1例. 外科 2006 Oct.; 68(10): 1235-1238
  - 20) Muysoms FE, Bontinck J, Pletinckx P: Complications of mesh devices for intraperitoneal umbilical hernia repair: a word of caution. Hernia. 2011 Aug; 15(4): 463-462. Cited in PubMed; PMID 05564488.

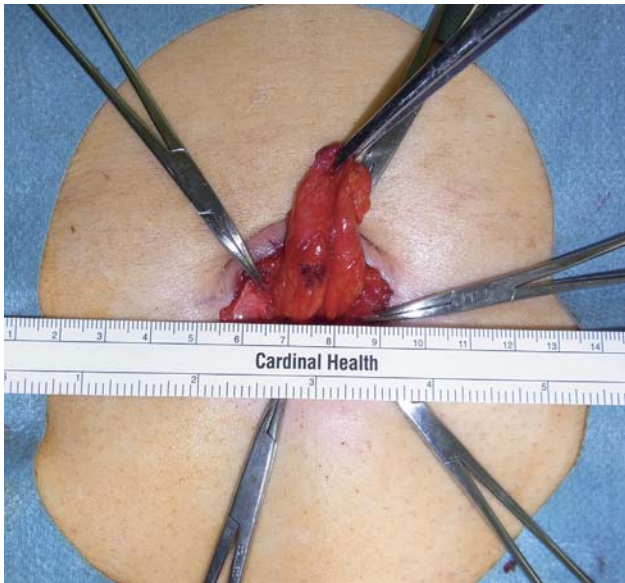


Fig. 1 ヘルニア嚢を周囲組織から剥離した.

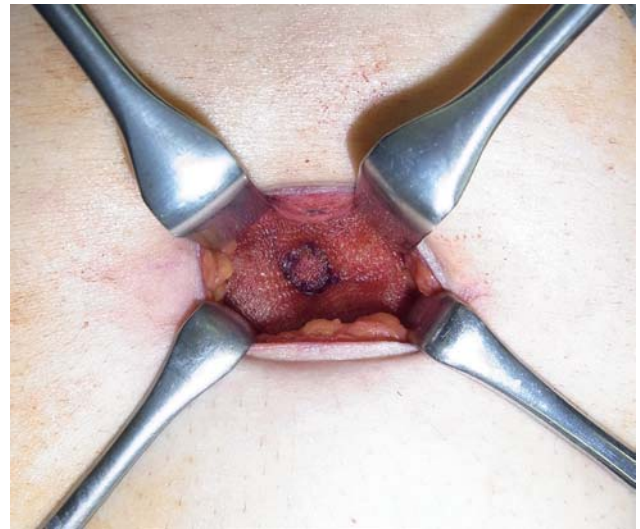


Fig. 3 UPP のリムを腹直筋鞘に縫合固定した.

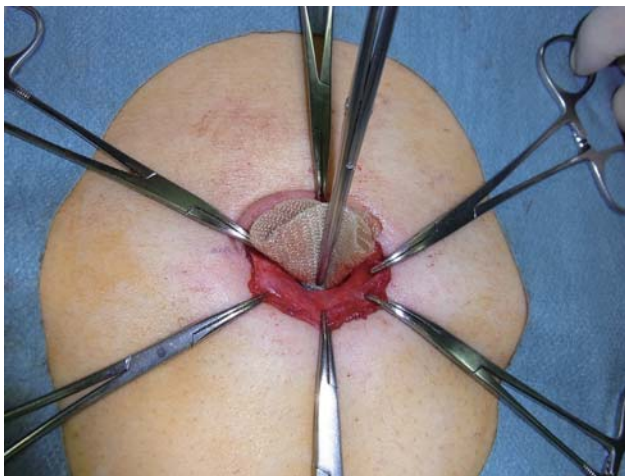


Fig. 2 UPP のアンカーを腹膜前腔に挿入した.

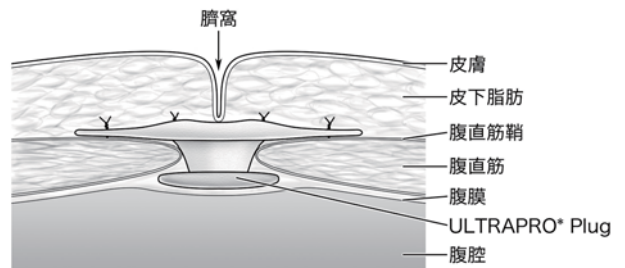


Fig. 4 術式のシエーマ (文献 8 より改変)

年齢	性別	麻酔法	主訴	病悩期間	BMI	併存疾患	腹水	ヘルニア門の大きさ	UPP	備考	
1	59	F	全身麻酔	臍部膨隆	1か月	27.1	なし	1.5cm	S size		
2	56	F	腰椎麻酔	臍部膨隆	1年	25.1	C型肝硬変	あり	0.8cm	S size	
3	77	F	全身麻酔	臍部膨隆	5年	31.5	糖尿病	なし	4cm	L size	横行結腸嵌頓を発症
4	57	F	腰椎麻酔	臍部膨隆	1か月	27.6	C型肝硬変	あり	2.5cm	S size	
5	57	M	腰椎麻酔	疼痛	2か月	25.4	アルコール性肝硬変	あり	1cm	S size	
6	64	M	腰椎麻酔	臍部膨隆	4か月	23.1	アルコール性肝炎	なし	2.5cm	S size	

Table1 臍ヘルニア修復症例



# Adult umbilical hernias repaired with ULTRAPRO\* Plug

1)Surgery, National Hospital Organization Iwakuni Clinical Center

2)Gastroenterological Surgery, Okayama University

Yuko Takehara <sup>1,2)</sup>, Kiyoto Takehara <sup>1,2)</sup>, Sho Takeda <sup>1)</sup>, Toshiaki Morihira <sup>1)</sup>,  
Koji Tanakaya <sup>1)</sup>, Hideki Aoki <sup>1)</sup>, Hitoshi Takeuchi <sup>1)</sup>

## Abstract

Umbilical hernia is relatively rare in Japan. From June 2010 to June 2011, we treated six umbilical hernia patients with ULTRAPRO\* Plug (UPP). Two patients were male and four were female. The average age was 61.7 (56–77) years. We performed surgery for two patients under total anesthesia and for four patients under lumbar anesthesia. The hernia diameters ranged from 8 mm to 40 mm. We used UPP S size for five patients and L size for one patient. One patient had an incarcerated hernia. None of our patients had either postoperative complications or recurrence.

We demonstrate herein the advantages of the UPP procedure; 1) Patients experience minimal foreign-body sensations and pain. 2) UPP can doubly reinforce a weak abdominal wall in the pre-peritoneal space and the rectus sheath based on the double-layered structure of the anchor and rim. 3) This procedure avoids adhesion of mesh to the intestine. 4) UPP is minimally obstructive to laparotomy when necessary. 5) The UPP procedure is simple.

We expect UPP to be recognized as a useful procedure for umbilical hernia repair when the hernia diameter is less than 4 cm.

Key words:adult umbilical hernia, ULTRAPRO\* Plug, mesh

2013年9月24日

受 理

日本ヘルニア学会

## 腹壁癒痕ヘルニア修復術における Direct Kugel Patch の有用性

JA 北海道厚生連 札幌厚生病院 外科

谷岡利朗、高橋周作

## 要 旨

【目的】鼠径ヘルニア修復術におけるメッシュの1つに Direct Kugel Patch(以下ダイレクトクーゲル)がある。ストラップと形状記憶リングにより前方アプローチにおけるメッシュの展開と固定を容易にしている。その特徴を利用して、当科では腹壁癒痕ヘルニアに対してダイレクトクーゲルを用いた修復法を行い良好な成績を得ている。【方法】2007年1月から2012年12月までに当科で行われた腹壁癒痕ヘルニア修復術は30例を対象に、患者背景、手術成績について検討した。ダイレクトクーゲルを用いた手術では、すべてヘルニア門よりヘルニア嚢を剥離・還納した後にダイレクトクーゲルを挿入している。ダイレクトクーゲルの挿入部位は腹膜前もしくは筋肉ないしは腱膜下であり、ストラップを筋膜もしくは腱膜上で固定している。【結果】全30例の内、15例(50.0%)にメッシュを用いた修復を施行し、そのなかの5例(16.7%)にダイレクトクーゲルを用いた修復法を施行した。5例の平均年齢は69.6歳、平均BMI(Body Mass Index)は23.8、平均手術時間は69.0分、平均出血量は1.2mlであった。前回の手術は、開腹手術に伴う正中創が3例、虫垂切除術に伴う交差切開創が1例、ドレーン創が1例であった。全30症例中の1例(3.3%)に再発を認めたが、ダイレクトクーゲルを使用した5例には再発は認めなかった。【結語】腹壁癒痕ヘルニア修復術においてダイレクトクーゲルは有用なメッシュの1つと考える。

キーワード：腹壁癒痕ヘルニア，ダイレクトクーゲル

## はじめに

腹壁癒痕ヘルニアは開腹手術における術後合併症の1つであり、その発生頻度は10-20%程度と言われている(1)。修復法には様々な方法があるが、単純縫合閉鎖法よりもメッシュを用いた修復法の方が再発率は低い(2, 3)。

鼠径ヘルニアの修復に用いるメッシュの1つに Direct Kugel Patch® (以下ダイレクトクーゲル)がある。これはストラップと形状記憶リングにより前方アプローチによる腹膜前腔へのメッシュの展開と固定を容易にしている。その特徴を生かし当科では腹壁癒痕ヘルニアに対してダイレクトクーゲルを用いた修復法を行い良好な成績を得ている。

当科で行った腹壁癒痕ヘルニア手術に対する他の修復法との成績を比較検討し報告する。

## 目 的

腹壁癒痕ヘルニア修復術において、ダイレクトクーゲルによる修復法を他の方法と比較し、ダイレクトクーゲルを用いた修復法の有用性を検討する。

## 方 法

## 【対象】

2007年1月から2012年12月までに当科で行った腹壁

癒痕ヘルニア修復術は30症例を対象とした。

## 【ダイレクトクーゲルによる修復法】

手術はすべてヘルニア門よりヘルニア嚢を剥離・還納した後にダイレクトクーゲルを挿入している。メッシュの大きさは、最低3cmヘルニア門をオーバーラップ可能なサイズを選択している。メッシュの挿入部位は腹膜前が望ましいが、前回の手術操作による癒着により腹膜前腔の十分な剥離が困難な場合がある。その際は筋膜もしくは腱膜の下としている。ストラップは筋膜もしくは腱膜上に吸収糸を用いて固定している。

実際の症例とともに手術手技を呈示する。症例は69歳の女性で、約20年前に受けた胆管空腸吻合術のドレーン創に生じた腹壁癒痕ヘルニアであった(Fig. 1a)。ヘルニア門の大きさは3×4cmであり、立位や腹圧でヘルニアの脱出を認めるが、臥位では還納可能であった。腹部CTで脱出した腸管を確認できた(Fig. 1b)。腸管の損傷に留意しながら、ヘルニア嚢を剥離し、還納し解剖を確認した(Fig. 2)。メッシュの大きさは直径11.4cmのLサイズを選択した。前回手術の癒着により腹膜前腔の剥離は困難であったため、外腹斜筋の下へメッシュを留置した後、4-0の吸収糸を用いて筋膜へストラップを固定し閉鎖した(Fig. 3)。

## 結果

全30例の平均年齢は67.9歳、平均BMI (Body Mass Index) は24.6、平均手術時間は78.3分であった。修復法は単純縫合閉鎖法、メッシュを用いた修復法ともに15例であった。修復に用いられたメッシュの種類は、Composix Kugel Mesh® が6例、Direct Kugel Patch® が5例、Kugel Patch® が2例、その他2例であった。平均年齢 67.8歳、平均BMI 24.6、平均手術時間 78.3分、平均出血量 8.3mlであった。メッシュ使用の有無、使用したメッシュの種類などで、それぞれの成績に差を認めなかった。再発はComposix Kugel Mesh® を用いた1例(3.3%)にのみ認められたが、その他の症例では認めなかった (Table 1)。ダイレクトクーゲルを用いた5例の平均年齢は69.6歳、平均BMI は23.8、平均手術時間は69.0分、平均出血量は1.2mlであった。前回の手術は、開腹手術に伴う正中創が3例、虫垂切除術に伴う交差切開創が1例、ドレーン創が1例であった。術後観察期間は最低で2年であった (Table 2)。各術式の特徴を表にした (Table 3)。

## 考察

開腹手術後の腹壁癒痕ヘルニアの発生率は、10～20%という報告があり、その数値は決して低いものではない(1)。腹壁癒痕ヘルニアに対する修復法には様々な方法があるが、メッシュを用いない単純閉鎖法と、メッシュを用いた tension free 法の大きく2種類に分かれる。修復術後の再発率は単純閉鎖法では43-63%であるのに対し、tension free 法では24-32%と低い値であり、メッシュの使用により成績は大きく改善する(2, 3)。しかしメッシュの使用による様々な合併症も報告されてきており(4-6)、メッシュの使用法、選択法にも明確な基準は設けられていない。

そこで当科ではダイレクトクーゲルを使用メッシュの選択の1つとしている。ダイレクトクーゲルは鼠径ヘルニア修復術において長年の使用実績があり、その安定性と安全性は十分に保証されている(7, 8)。ダイレクトクーゲルの特徴としては、①ストラップによりメッシュの位置決め、留置、固定が簡便かつ安定して行えること、②ポジショニングポケットがメッシュの進展補助に役立つこと、③リコイルリングによりメッシュの形状が維持され、それにより脆弱した腹壁の補強が行えることなどが挙げられる。誰

にでも簡便にそして確実に扱えることが、術後の再発率を低下させる最も重要な点であると考えているため、その点においてダイレクトクーゲルは理に合っているメッシュである。留意点としては、メッシュの大きさがLサイズでも11.4cmであり、ヘルニア門のオーバーラップを3cmと考えると、ヘルニア門の大きさが4cm程度に制限されること、腹腔内などメッシュが腸管に接する形では留置できないことが挙げられる。また、メッシュ留置のために剥離操作が必要となるため、前回創が小さな場合は整容性を損なう恐れがある。しかし適応を選べば、クーゲルパッチは簡便かつ確実に使用可能であり、成績の点で他のメッシュに劣らないため、腹壁癒痕ヘルニア修復術においても非常に有用なメッシュといえる。

## 文献

- 1) van 't Riet M, Steyerberg E W, Nellensteyn J, Bonjer H J, Jeekel J. Meta-analysis of techniques for closure of midline abdominal incisions. The British journal of surgery. 2002;89(11):1350-6.
- 2) Burger J W, Luijendijk R W, Hop W C, Halm J A, Verdaasdonk E G, Jeekel J. Long-term follow-up of a randomized controlled trial of suture versus mesh repair of incisional hernia. Annals of surgery. 2004;240(4):578-83; discussion 83-5.
- 3) Luijendijk R W, Hop W C, van den Tol M P, de Lange D C, Braaksma M M, JN I J, et al. A comparison of suture repair with mesh repair for incisional hernia. The New England journal of medicine. 2000;343(6):392-8.
- 4) 坂部龍太郎, 佐藤幸雄, 佐伯修二, 向田秀則, 平林直樹, 多幾山渉. Composix Kugel Patch を用いた腹壁癒痕ヘルニア修復術の検討. 日本臨床外科学会雑誌. 2009;70(11):3245-9.
- 5) 多賀誠, 守麻理子, 小島和人, 廣岡映治, 浅野博, 篠塚望. 腹壁癒痕ヘルニア術後の漿液腫の検討. 外科. 2012;74(8):862-4.
- 6) 林達也, 宮崎勝, 伊藤博, 諏訪敏一, 伊古田勇人. 腹壁癒痕ヘルニアメッシュ修復術後12年でメッシュ小腸穿通をきたした1例. 臨床外科. 2012;67(4):584-6.
- 7) 今津浩喜, 増井利彦. Direct Kugel patch を用いた鼠径ヘルニア手術. 臨床外科. 2007;62(10):1457-60.
- 8) 石崎雅浩, 高嶋成輝, 松岡欣也. Direct Kugel Patch (DK 法) を使用したヘルニア根治術-PHS 法, Mesh Plug 法との比較-. 手術. 2007;61(3):357-62.

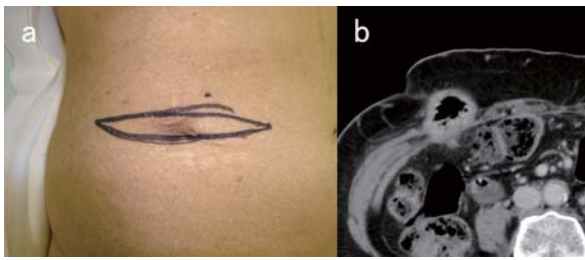


Fig. 1a 右側腹部のドレーン創。臥位では腸管の脱出は認めない

Fig. 1b 腹部CT。ドレーン創に一致して腸管の脱出を認める

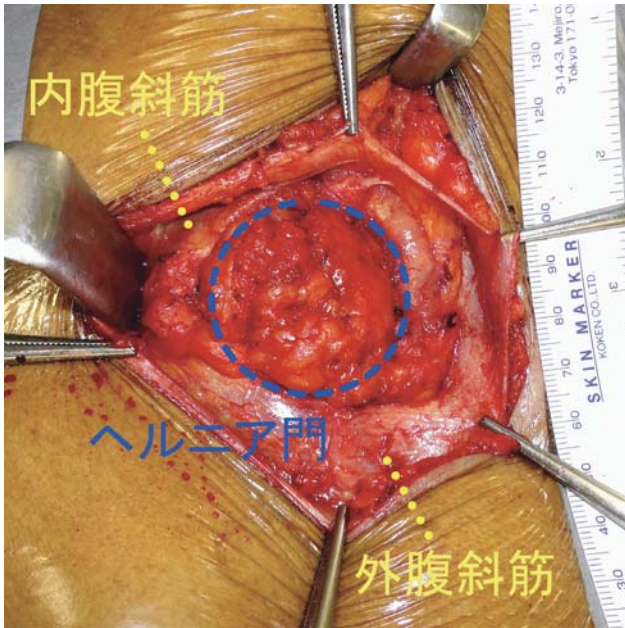


Fig. 2 ヘルニア嚢を剥離し、ヘルニア門より還納したところ

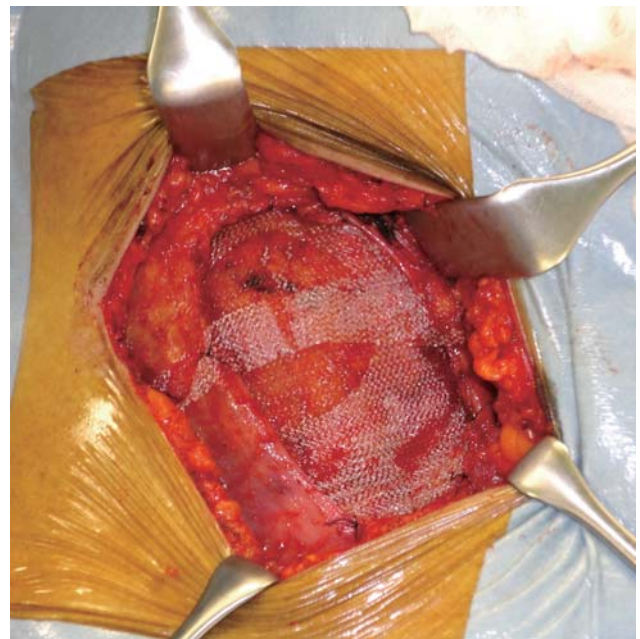


Fig. 3 外腹斜筋下にクーゲルパッチを挿入。ストラップとパッチを4-0吸収糸で筋膜に固定

Table 1 腹壁癒痕ヘルニア手術症例一覧

	単純縫合閉鎖法	tension free法	Composix	D. Kugel	Kugel	Others	計
症例数 (%)	15 50.0%	15 50.0%	6 20.0%	5 16.7%	2 6.7%	2 6.7%	30 100%
平均年齢	65.4	70.3	69.5	69.6	72.0	73.0	67.8
男/女	6/9	3/12	0/6	2/3	2/2	1/1	9/21
平均BMI	25.3	23.9	22.8	23.8	29.1	22.2	24.6
平均手術時間 (分)	68.3	88.3	95.0	69.0	120.0	85.0	78.3
平均出血量 (ml)	7.5	9.1	9.5	1.2	22.0	15.0	8.3
再発数	0	1	1	0	0	0	1

Composix : Composix Kugel Mesh, D. Kugel : Direct Kugel Patch, Kugel : Kugel Patch

Table 2 ダイレクトクーゲル使用症例一覧

症例	年齢 (歳)	性別	BMI	手術時間 (分)	出血量 (ml)	前回手術創	ダイレクトクーゲル留置位置	メッシュサイズ	術後観察期間
1	79	男	22.9	50	0.0	開心術後の開胸開腹創	腹膜上	M	4年
2	53	女	30.8	60	0.0	婦人科手術後の下腹部正中切開創	腹直筋前鞘下	M	3年
3	73	女	20.8	55	0.0	虫垂切除後の交差切開創	外腹斜筋腱膜下	M	2年
4	74	男	22.5	85	0.0	肝切後の逆L字切開創	腹直筋前鞘下	L	2年
5	69	女	21.9	95	6.0	胆管空腸吻合術後のドレーン創	外腹斜筋下	L	2年



# Usefulness of Direct Kugel Patch repair for abdominal incisional hernia

Department of Surgery, JA Sapporo Kosei Hospital

Toshiro Tanioka, Syusaku Takahashi

## Abstract

**Background:** Direct Kugel Patch is one of the mesh for abdominal incisional hernia. The strap and re-coil ring facilitate expanded and fixed a mesh in anterior approach repair. We got the good results of Direct Kugel Patch Repair for the abdominal incisional hernia.

**Subjects:** We researched 30 patients who underwent abdominal incisional hernia repair during January 2007 - December 2012. When we do Direct Kugel Patch repair, at first, we peel the hernia sac from the orifice and put the sac into the orifice. Then we insert the Direct Kugel Patch. The position of the patch is preperitoneal, under-fascia or under-aponeurosis.

**Results:** In all 30cases, We use meshes for 15 cases(50%), use Direct Kugel Patch for 5 cases(16.7%).Average age was 69.6 years-old, average body mass index was 23.8, Average operation time was 69.0 min and average blood loss was 8.3ml. Previous operations were three midline incisions for abdominal surgery, one cross incisions for appendectomy and one drain site. We found one recurrence in the 30 cases. But there was no recurrence in the five cases of Direct Kugel Patch repair.

**Conclusion:** The abdominal incisional hernia repair using Direct Kugel Patch is a useful procedure.

**Key words:** incisional hernia, Direct Kugel Patch

2013年10月8日

受 理

日本ヘルニア学会

## 腹膜前腔とはどこか？ —正中アプローチ TEP (Totally ExtraPeritoneal repair) における進入経路の解剖—

津田沼中央総合病院 外科

朝蔭直樹

### 要 旨

ヘルニア修復術を行うにあたっていくつかのごく単純な共通認識を持てば、前方アプローチ、経腹腔内アプローチ (Transabdominal preperitoneal repair : TAPP)、経腹膜外腔アプローチ (Totally extraperitoneal repair : TEP) いずれにおいても適切な層に到達できると考える。大切なことは腹膜前腔と Retzius 腔との関係、この2つの腔を包埋している腹膜外腔の広がりや三次元にイメージすることである。腹膜前腔は腹膜前腔浅葉・深葉とでもいうべき境界面に包まれた疎性結合組織に満たされた間隙であり、Retzius 腔は横筋筋膜・腹膜前腔浅葉間の間隙であって、Retzius 腔と腹膜前腔は腹膜前腔浅葉面で境界されていることを理解するべきである。

キーワード：腹膜前腔, Retzius 腔, 腹膜外腔

### 緒 言

我々鼠径ヘルニア修復術に携わる臨床外科医を悩ませる骨盤内臓側筋膜の層構造の難解さを解決するためには、体壁筋と腹膜の間の疎性結合組織に満たされた間隙 (以下 areolar tissue cavity) である腹膜外腔 (Extraperitoneal space) の理解が重要である。さらに Retzius 腔と腹膜前腔 (Pre-peritoneal space) という2つの間隙 (佐藤<sup>1)</sup> は「腔」は明瞭な空間、内部に疎性結合組織や脂肪を含む空所を「隙」とし space と cavity の使い分けが必要と述べているので、以下 cavity と記載) の存在を明らかにし、正しい共通認識を持つことが必要である。

我々は腹腔鏡下鼠径ヘルニア修復術を単孔式 (以下 TANKO) Totally extraperitoneal repair (以下 TEP) で行っている。一般的に TEP の進入経路としては、腹直筋・腹直筋後鞘 (弓状線より尾側は横筋筋膜由来の腹直筋筋膜へ移行<sup>2)</sup>) 間の cavity を腹膜外腔拡張バルーンを利用して剥離する経腹直筋前鞘アプローチが多い。それに対し我々は、白線を切開し腹直筋後鞘 (前述のごとく尾側では横筋筋膜へ移行)・浅葉間の Retzius 腔に通じる cavity を剥離していく正中アプローチを行っている<sup>3,4)</sup>。これまで、進入経路となる Retzius 腔は横筋筋膜 (Transversalis fascia)・浅葉間で、腹膜前腔とは浅葉面を境界 (以下 boundary surface : 腹膜前腔というボリュームのある三次元空間構造の表面、従って浅葉・深葉自体には厚さはないという認識) とした非交通性の異なった cavity であることを述べてきた<sup>3,4)</sup> (Fig. 1、2)。TEP では Retzius 腔から

腹膜前腔の浅葉面を突破 (split、分け入るイメージ) し腹膜前腔に進入する (Fig. 1 赤矢印、Fig. 2 a, b)。次に、これまで慣用的に膜のごとく認識されてきた浅葉というボリュームのある疎性結合組織層を体壁側に残すよう壁在化 (Parietalization) する (Fig. 2 c)。そして、ヘルニア嚢をこれまで慣用的に深葉と認識されてきた疎性結合組織層から剥離脱転し、Retzius 腔・腹膜前腔にまたがる空間 (下腹壁動静脈を境に内側は体壁筋を覆った横筋筋膜面、外側は体壁筋を覆った横筋筋膜・腹膜前腔疎性結合組織面となる) を確保して (Fig. 2 d) メッシュを展開する (Fig. 3 赤線)<sup>4)</sup>。ただ従来の慣用的な浅葉・深葉という解剖学的用語の概念では、Retzius 腔と腹膜前筋膜 (Preperitoneal fascia) 群を包埋した腹膜前腔との相互関係を理解するために整合性を欠く面がある<sup>3)</sup>。これまで鼠径ヘルニア手術を論じる上で、浅葉と深葉の間隙とされる腹膜前腔の概念、特に浅葉・深葉という解剖学的用語の定義を再検討する必要があると述べてきた<sup>3,4,5)</sup>。そこで本論では浅葉・深葉という解剖学的用語の曖昧さを明らかにし再検討するために、「腹膜前腔とはどこか？」という視点で考察する。

### なぜ腹膜前腔が腹膜前筋膜浅葉・深葉の間隙か？

腹膜前腔が腹膜前筋膜浅葉 (Superficial layer of the preperitoneal fascia) と腹膜前筋膜深葉 (Deep layer of the preperitoneal fascia) の間隙であるという認識は、1975 年の Fowler<sup>6)</sup> の知見と 1980 年の佐藤<sup>7)</sup> の知見が組み合わせられたものである。

1975年Fowler<sup>6)</sup>は横筋筋膜と腹膜の間に2層の筋膜が存在し、その横筋筋膜側をpreperitoneal fascia - membranous layer、腹膜側をpreperitoneal fascia - areolar layerと称し、この2層のpreperitoneal fasciaの間が腹膜前腔であると述べた。さらに1980年佐藤<sup>7)</sup>が同じく横筋筋膜と腹膜の間に、横筋筋膜側を腎筋膜後葉改め腹膜下筋膜浅葉、腹膜側を腎筋膜前葉改め腹膜下筋膜深葉という2層の腹膜下筋膜が存在すると述べ、腹壁の層構成ならびにその浅部(外筒)と深部(内筒)の対応関係を示した。

2000年柵瀬<sup>8)</sup>が佐藤の知見をもとに腹壁層構造(佐藤氏の理論の図式化)のシエマを示し、さらにFowlerの2層の筋膜は佐藤の腹膜下筋膜浅葉・深葉に相当すると述べた(その後柵瀬が腹膜下筋膜浅葉・深葉を腹膜前筋膜浅葉・深葉と改名)。これ以後membranous layerが腹膜前筋膜浅葉、areolar layerが腹膜前筋膜深葉に対応すると認識されるようになり、腹膜前腔は腹膜前筋膜浅葉・深葉の間隙と定義されるようになった。

### 本当に腹膜前腔が腹膜前筋膜浅葉・深葉の間隙か？

佐藤は腹膜前筋膜とは、疎性結合組織空間内を腎臓や精巣、臍動脈が移動、伸展しその周囲に形成された疎性結合組織の密な構造であり(Fig. 1)、腎筋膜から3分葉化した尿管腔構造を包み込むもの(Fig. 4左側のイメージであり、ボリュームのある三次元の構造と理解できる)であると述べている<sup>4,5,9)</sup>。その上で腎筋膜(Renal fascia)、精管・精巣動静脈筋膜(Testiculodeferential fascia, Stoppaら<sup>10)</sup>のspermatic sheathに相当する)、膀胱下腹筋膜(Vesicohypogastric fascia、あるいは臍膀胱前筋膜:Aponévrose ombilico-prévésicale)という3領域の腹膜前筋膜群をそれぞれ剖出できることを示した<sup>9)</sup>。注意が必要なのは、佐藤は腎筋膜を単なる腎周囲の筋膜ではなく腹膜後方の大きな内臓血管鞘としてとらえており<sup>9)</sup>、これはStoppaら<sup>10)</sup>の尿生殖筋膜(Urogenital fascia)に近い原初の筋膜ともいえる概念なのである(ここにやや混乱のもとがあり、腎筋膜という名称には腎の移動に伴う狭義の腹膜前筋膜という側面と、分葉化前の広義の原初筋膜という2面性があることを承知しておくべきである。佐藤は腎・尿管・膀胱周囲の筋膜は一連であると述べている<sup>11,12)</sup>が、尿管から膀胱に連なる筋膜を尿管下腹(神経)筋膜として分離剖出している<sup>9)</sup>)。

さてここで腹膜前腔が現在一般的に受け入れられているように腹膜前筋膜浅葉・深葉の間隙だと仮定する。さらに、佐藤の剖出した3領域の腹膜前筋膜群の存在を肯定する。腎筋膜が横筋筋膜と腹膜の間に介在し腹膜前筋膜浅葉・深葉で形成されている<sup>1,11,12)</sup>のであれば、他の腹膜前筋膜群にもそれぞれ浅葉・深葉が存在するはずである。だとすれ

ば隣り合う2つの腹膜前筋膜が接している部分では腹膜前筋膜浅葉・深葉がミルフィユ状の多層重複構造となり、腹膜前筋膜浅葉・深葉の間隙が腹膜前腔であるという定義に対し矛盾が生じる。従って腹膜前筋膜浅葉・深葉が腹膜前腔というcavityを構築する規定因子にはなりえないのである。しかし腹膜前腔が腹膜前筋膜浅葉・深葉の間隙ではなく、この3領域の腹膜前筋膜群が疎性結合組織の境界を形成し腹膜前腔というcavityに包埋されていると理解すれば、パズルのパーツのようにお互いに接して存在しているそれぞれの領域の連なりを矛盾なく構築できる<sup>4,5)</sup>(Fig. 1)。

Fowlerのいう2層の筋膜はその見解から腹膜前腔の最外側境界であり、佐藤のいう腹膜前筋膜浅葉・深葉は腹膜前筋膜的構成要素であって本来同一の解剖構造ではない。しかしmembranous layerが腹膜前筋膜浅葉、areolar layerが腹膜前筋膜深葉であるとされたことによって、三段論法的に腹膜前腔=腹膜前筋膜(腹膜前筋膜浅葉・深葉間が腹膜前腔とすれば、腹膜前腔は腹膜前筋膜なの?)という誤解・混乱が生じているのである(実際佐藤<sup>1)</sup>は腹膜外腔の概念は提唱しているが、意外なことに腹膜前腔という概念には全く言及していない)。あくまでも腹膜前筋膜群は腹膜前腔内に包埋された構造であり、腹膜前腔とは一致しない(Fig. 1, 3)。従ってFowlerのいう2層のlayerに腹膜前筋膜浅葉・深葉が相当するという見解は異層となり矛盾するのである。

つまり浅葉・深葉という解剖用語をFowlerと佐藤の示した異なった解剖構造に同義に用いていることが、ヘルニア手術における骨盤内臓側筋膜的層構造の理解を妨げる原因の一つなのである。

### 腹膜外腔のとらえ方

骨盤内臓側筋膜的層構造を理解する上で「腹膜外腔」の概念は重要である。佐藤<sup>1)</sup>は腹壁筋および骨盤隔膜の内方かつ腹膜の外方を「腹膜外腔」と定義している。腹膜外腔とは疎密の差のあるareolar tissue cavityであり、最浅層(体壁筋側)の密な層が横筋筋膜、最深層(腹膜側)の密な層が従来の深葉となる(Fig. 4)。さらに横筋筋膜という密な結合組織層と腹膜との間隙に浅葉面を境界としたRetzius腔と腹膜前腔が内包されている<sup>3,4,5)</sup>(Fig. 1, 2: Fig. 2では浅葉面(②)がboundary surfaceとなり、明らかにRetzius腔と腹膜前腔とを分けていることが実感できる)。佐藤<sup>1)</sup>は横筋筋膜とは腹横筋の筋膜といった局所的な構造ではなく、横隔膜下に連なる広く体壁筋を裏打ちしている膜構造と述べている。また、Fowler<sup>6)</sup>は下腹壁動静脈は横筋筋膜とpreperitoneal fascia - membranous layerの間を走行すると述べている。しかし我々のこれまでの観察では、横筋筋膜は腹膜のような中皮細胞層と中皮

下層で構成される明快な膜という組織構造とは異なり、下腹壁動静脈を包埋した腹膜外腔最外側の密な疎性結合組織層である (Fig. 1, 3 紫層)。そして腎臓や精巣、臍動脈の移動、伸展に伴う3領域の腹膜前筋膜群は、浅葉・深葉という密な境界面に包まれた腹膜前腔という疎性結合組織空間内の密な構造で、互いに疎性結合組織の境界を形成しパズルのパーツのように接して収まっているのである<sup>4,5)</sup> (Fig. 1)。

## 結果膜

佐藤<sup>11)</sup>は、fasciaとは「筋膜」と和訳されているが、本来は「包むもの」を意味すると念を押している (つまり筋膜とは膜ではない)。筋膜とは肌着のように臓器・脈管を包み込むボリュームのある三次元の疎性結合組織層であり、境界面を形成する膜状構造ではないのである (Fig. 1, 3, 4)。また、筋膜の層構築の検索は標本の個体差、技法・技術の差により所見が異なり、往々にしてかみ合わない議論を招き、さらに用語の不統一から問題が複雑化していると警鐘を鳴らしている<sup>11,12)</sup>。

視覚確認が必要な cadaver (固定処理を施されたご遺体) を利用した解剖という手法によると、腹膜外腔という本来は疎な cavity における「剥離可能な層 (疎な境界)」を人為的に剥離することによって、密になった疎性結合組織が腹膜前筋膜として分離形成視認されるのである。長谷川<sup>13)</sup>も述べているが、解剖学的手法で視認される浅葉・深葉や腹膜前筋膜群は、解剖学者あるいは外科医が密な部分を分離形成した結果初めて認識される構造、すなわち「結果膜」(cavity から作り出された構造) と言える<sup>5)</sup>。

元来、浅葉・深葉も腹膜前筋膜群も腹膜前腔内の疎性結合組織の密な構造なのであって、いわゆる膜 (シート状の構造) ではないことを認識するべきである。

## 腹膜前腔とはどこか？

腹膜前腔を二次元の層構造ではなく、Corridor (佐藤のいう脈管神経回廊 (neurovascular corridor)<sup>11)</sup>) として三次元の cavity と読み解き再構築すると、本来はボリュームのある構造で腹膜前筋膜浅葉も深葉も一連の同一疎性結合組織空間となり、横断面で示されるような単純な玉ねぎ状の層構造あるいは1枚の膜構造にはなりえない<sup>4,5)</sup> (Fig. 1, 4)。つまり腹膜前腔とは疎な部分、密な部分が混在した areolar tissue cavity であり、1枚の膜に包まれたり境をされたりしているのではなく、人為的に分離形成すると結果膜となるような密な部分に境界されている空間といえる。

従って腹膜前腔の範囲を規定する浅葉・深葉という解剖用語は、腹膜前筋膜浅葉・深葉とは区別するべきなのである。Fowler のいう membranous layer にあたる浅葉とは

横筋筋膜深層の腹膜前腔の boundary surface、areolar layer にあたる深葉とは腹膜浅層の腹膜前腔の boundary surface ととらえるべきであり、あえて (再度いう「あえて」) これまでの慣用に倣い浅葉・深葉という解剖用語を使うとすれば腹膜前腔浅葉 (Superficial layer of the preperitoneal space)・腹膜前腔深葉 (Deep layer of the preperitoneal space) とでもいうべきものとする<sup>4)</sup> (Fig. 4)。

さらに腹膜前腔に包埋されている腎筋膜 (尿管下腹筋膜) に内包される臍靭帯、膀胱下腹筋膜に内包される臍動脈索は、子宮着床後の胎生初期より母体との交通路となる臍索内を伸展していく尿管、臍動脈であることに注目すると、臍索が腹膜前腔の形成過程に関係しているのではないかと思われる。

## 腹膜前筋膜浅葉・深葉は存在するのか？

こうして考察を進めてくると1つの疑問に思い至る。腹膜前筋膜浅葉・深葉は存在するのか？

骨盤内腹膜外腔は areolar tissue cavity であり、脂肪組織が混在した疎密な結合組織がファジーに癒合・分離する空間といえる。従って元来「腔」や「膜」は存在せず、ある意味解剖学者や外科医が作り出したものであり、Retzius 腔や腹膜前腔も我々が結果膜を形成し認識できるようにしただけの構造かもしれない。まして永年にわたって我々が受け入れてきた「腹膜前筋膜浅葉・深葉」の存在自体が、三次元の構築では無理がある。

加藤<sup>14)</sup>も述べているように、腹膜前筋膜浅葉・深葉とはあくまで二次元での概念に過ぎず、三次元では腹膜前筋膜を構成する浅葉・深葉という構造は存在しないと考えた方がよいと思っている<sup>4)</sup>。

## 結語

ハイビジョンスコープで得られる拡大された鮮明な術中所見は、cadaver による従来の解剖学的知見とは異なる生体の組織構築を垣間見せてくれるようになった。それに伴い私達はこれまでの「膜の功罪」を顧みて、骨盤内腹膜外腔の概念を検証再考する必要がある。

大切なことは腹膜前腔と Retzius 腔との関係、この2つの cavity を包埋している腹膜外腔の広がりや三次元にイメージすることである。腹膜前腔は boundary surface である腹膜前腔浅葉・深葉に包まれた areolar tissue cavity であり、腹膜前腔浅葉面で Retzius 腔と境界されているととらえるべきである。ヘルニア修復術を行うにあたってこれらのごく単純な共通認識を持てば、例えアプローチ法が前方アプローチでも TAPP、TEP でも到達点は同じになりうると考えている。

最後に、私は腹膜外腔を理解する鍵は下腹壁動静脈を包



埋している横筋筋膜であると考えている。今後は発生学も踏まえた腹膜外腔における胎生期中胚葉組織のダイナミズムを念頭にして、横筋筋膜や腹膜前腔がいかんして形成されたかを考察していく必要を感じている。

## 文 献

- 1) 佐藤達夫：講座 / 泌尿器手術に必要な局所解剖・37 腹膜外腔. 臨床泌尿器科 1992;46(6):475-483
- 2) Anson BJ, McVay CB: Abdominal wall. In: Surgical anatomy. WB Saunders Co, Philadelphia, 1971: 461-545
- 3) 朝蔭直樹：Retzius 腔とはどこか？ - 正中アプローチ TEP (totally ExtraPeritoneal repair) における進入経路の解剖 -. 順天堂醫事雑誌 2013;59(2):189-193
- 4) 朝蔭直樹：特集 鼠径ヘルニアの新しい治療法 TEP 法 (単孔) - 腹膜外腔を意識した TANKO-totally extraperitoneal repair -. 消化器外科 2013;36(6):973-984
- 5) 朝蔭直樹：膜の功罪 - 鼠径ヘルニア治療における腹膜外腔の捉え方 -. 第 16 回臨床解剖研究会記録 2013;13:38-39
- 6) Fowler R: The applied surgical anatomy of the preperitoneal fascia of the groin and the "secondary" internal ring. Aust NZ J Surg 1975;45:8-14
- 7) 佐藤達夫：体壁における筋膜の層構成の基本設計. 医学のあゆみ 1980;114(13):168-175
- 8) 柵瀬信太郎：腹壁筋膜の層構造. 臨床外科 2000;55(7):867-878
- 9) 佐藤達夫：特集 1：骨盤内解剖 骨盤外科解剖序論. Japanese Journal of Endourology 2012;25:2-10
- 10) Stoppa R, Diarra B, Mert P: The retroperitoneal spermatic sheath - An anatomical structures of surgical interest. Hernia 1997;1:55-59
- 11) 佐藤達夫：講座 / 泌尿器手術に必要な局所解剖・2 I. 腎臓 B. 腎筋膜. 臨床泌尿器科 1988;42(8):689-696
- 12) 佐藤達夫：講座 / 泌尿器手術に必要な局所解剖・13 骨盤内の筋膜. 臨床泌尿器科 1989;43(7):576-584
- 13) 長谷川傑, 河田健二, 山田理大, 大越香江, 加藤 滋, 坂井義治：内視鏡外科時代の直腸外科解剖. 第 16 回臨床解剖研究会記録 2013;13:4-7
- 14) 加藤友康, 鈴木健人, 山口久美子, 秋田恵一：女性後腹膜領域の筋膜構造について. 第 15 回臨床解剖研究会記録 2012;12:48-49

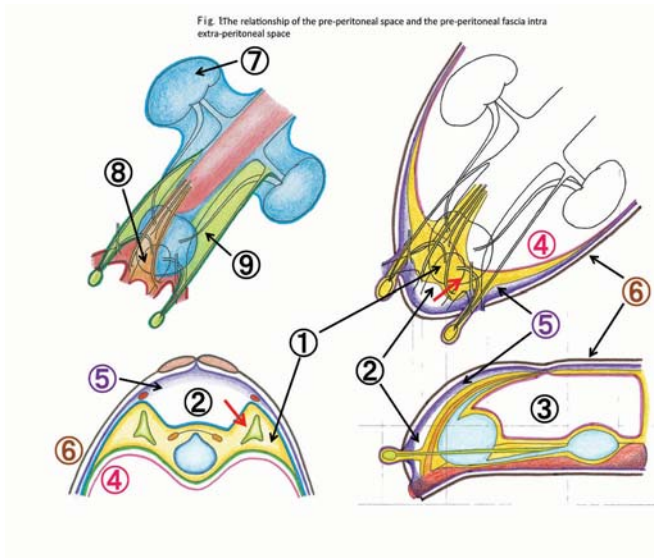


Fig. 1 腹膜外腔内の腹膜前腔と腹膜前筋膜群の関係

- ①：腹膜前腔 ②：Retzius 腔 ③：腹腔 ④：腹膜  
 ⑤：横筋筋膜 ⑥：体壁筋 ⑦：腎筋膜 ⑧：膀胱下腹筋膜  
 ⑨：精管・精巣動静脈筋膜

Fig. 3 The overview of the extra-peritoneal space intra-pelvis

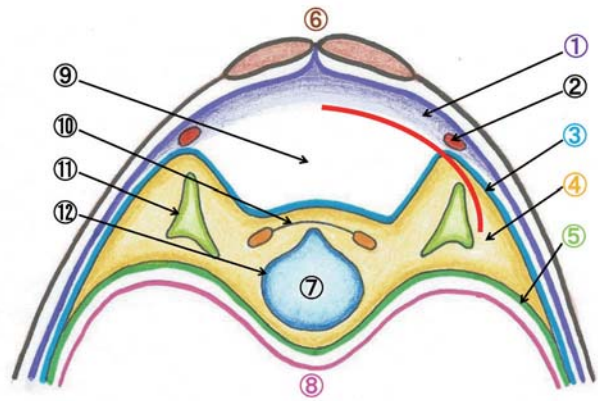


Fig. 3 骨盤内腹膜外腔の概観

- ①：横筋筋膜 ②：下腹壁動静脈 ③：腹膜前腔浅葉  
 ④：腹膜前腔 ⑤：腹膜前腔深葉 ⑥：体壁筋 ⑦：膀胱  
 ⑧：腹膜 ⑨：Retzius 腔 ⑩：膀胱下腹筋膜  
 ⑪：精管・精巣動静脈筋膜 ⑫：腎筋膜

赤線：メッシュが展開される位置

Fig. 2: The view of the myopectineal orifice by TEP (L. side, II-2)

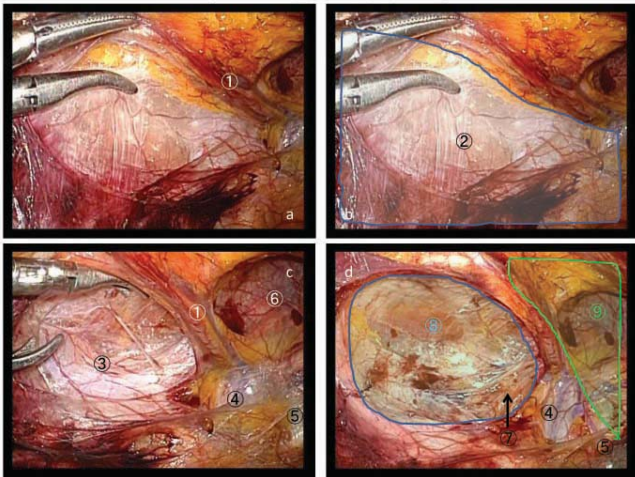


Fig. 2 TEP における myopectineal orifice (左側)

a: 腹膜前腔への進入 b: 腹膜前腔浅葉面の広がり  
 c: 腹膜前腔内疎性結合組織の壁在化 d: メッシュを展開する Retzius 腔・腹膜前腔にまたがる空間

- ①：下腹壁動静脈 ②：腹膜前腔浅葉面 ③：腹膜縁 (PE)  
 ④：外骨動静脈 ⑤：Cooper 靭帯 ⑥：鼠径管後壁  
 ⑦：spermatic sheath (精管・精巣動静脈筋膜)  
 ⑧：腹膜前腔 ⑨：Retzius 腔

Fig. 4 The perception of the extra-peritoneal space

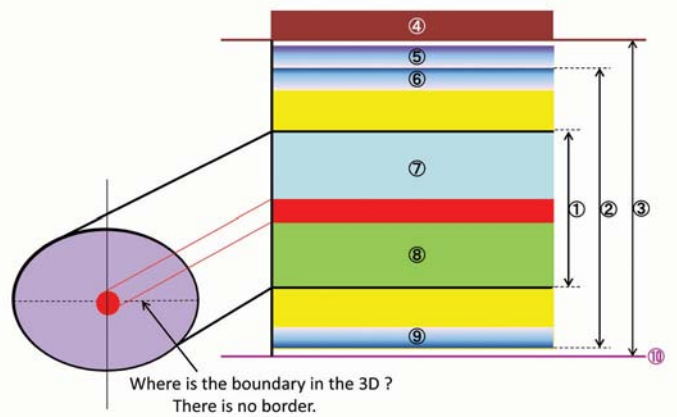


Fig. 4 腹膜外腔のとらえ方

- ①：腹膜前筋膜 ②：腹膜前腔 ③：腹膜外腔 ④：体壁筋  
 ⑤：横筋筋膜 ⑥：腹膜前腔浅葉 (Fowler の preperitoneal fascia-membranous layer に相当)  
 ⑦：佐藤の腹膜前筋膜浅葉 ⑧：佐藤の腹膜前筋膜深葉  
 ⑨：腹膜前腔深葉 (Fowler の preperitoneal fascia-areolar layer に相当) ⑩：腹膜

# Where is the Pre-peritoneal Space Located? — The Anatomy of Penetrating Route in Median Approach TEP (Totally ExtraPeritoneal Repair) —

Tsudanuma Central General Hospital, Department of Surgery

Naoki Asakage

## Abstract

When having some simple common knowledge of performing inguinal hernioplasty, we think that it is possible to reach the appropriate layer through the use of any of the anterior, transabdominal preperitoneal (TAPP) and totally extraperitoneal (TEP) approaches. In order to understand the relation between preperitoneal space and Retzius space, it is important to have the three-dimensional image of extraperitoneal space, which embeds these two cavities. Preperitoneal space is an areolar tissue cavity covered by a boundary surface of superficial and deep layers of the preperitoneal space. On the other hand, Retzius space is a cavity located between transversalis fascia and the superficial layer of preperitoneal space. Therefore, it should be understood that the boundary of Retzius space and preperitoneal space is the superficial layer of the preperitoneal space.

Key words : pre-peritoneal space, Retzius space, extra-peritoneal space

2014年1月15日

受 理

日本ヘルニア学会

## 症例報告

# 子宮、左付属器をヘルニア内容とする子宮奇形を合併した左外鼠径ヘルニア症例に対して TEP を施行した 1 例

第一東和会病院 内視鏡外科センター

宮本玲奈、田畑智丈、佐藤 功、北菌 巖、沖田充司、水谷 真、千野佳秀、  
舩田 誠二、野田洋一、藤村昌樹

### 要 旨

症例は 70 歳女性。6 歳ごろより左鼠径部の膨隆を認めており、最近痛みと還納しづらさを自覚し当科紹介受診、左鼠径ヘルニアの診断で腹腔鏡下ヘルニア手術となった。腹腔内観察すると左骨盤内に遊離した奇形子宮、左付属器を認め、それを内容とする左外鼠径ヘルニアを認めた。腹腔内より子宮、左付属器を引き出し、鼠径管内容を空虚にした状態で腹膜前腔よりアプローチし、腹腔鏡下ヘルニア根治術 (TEP) を施行した。

本症例は Müller 管由来の子宮と膈の上 2/3 と尿生殖洞由来の膈下 1/3 の癒合不全による子宮奇形を合併したヘルニア症例で貴重な症例であり若干の文献的考察を加えて報告する。

キーワード：腹腔鏡手術，鼠径ヘルニア，子宮奇形

### はじめに

当院では腹腔鏡下ヘルニア修復術 (TEP) において修復前と修復後で腹腔内観察を行う。今回われわれは子宮奇形を合併し、子宮と左付属器をヘルニア内容とする左外鼠径ヘルニアを経験した。修復前の腹腔内の観察で脱出している臓器が左骨盤内に遊離している奇形子宮、左付属器であることが判明し、腹腔内よりそれらを牽引することで腹膜前腔での操作を安全に遂行でき、さらに修復後の腹腔内観察でヘルニアが修復し得ていること、脱出臓器の巻き込みのないことが確認できた。

子宮奇形を合併し、左骨盤内に遊離した子宮と左付属器が鼠径ヘルニアの内容物になっている症例は報告例がなく、貴重な症例であると考え報告する。

### 症 例

**症例：**70 歳女性。

**既往歴：**特記事項なし。妊娠歴なし。生来無月経。

**現病歴：**6 歳ごろより左鼠径部の膨隆を認めており自己整復していた。最近になり痛みと還納しづらさを自覚したため左鼠径ヘルニアの診断で当科紹介受診し、手術目的で入院となった。

**入院時現症：**左鼠径部に鶏卵大の硬い腫瘤を認め、用手的に還納し得るが腹圧上昇時には容易に脱出してくる状況であった。

**手術所見：**腹腔内を観察すると子宮は膈と癒合しておらず

左骨盤内に遊離しており、左付属器とともに内鼠径輪より脱出している状態であった (図 1a, b, c)。右付属器は正常の位置にあったが子宮とは完全に離れている状態であった (図 1d)。左付属器と奇形子宮を内容とした左外鼠径ヘルニアと診断した。腹腔内より子宮、左付属器を内鼠径輪より引き戻し、鼠径管内容を空虚にした状態で腹膜前腔よりアプローチし、腹腔鏡下ヘルニア根治術 (TEP) を施行した。子宮円靱帯を切離したところ引き込まれていた左付属器と奇形子宮は腹腔内に留まるようになった。修復後の腹腔内観察で子宮、左卵巣卵管が腹腔内に存在しており、ヘルニアが修復し得ていることを確認した (図 2)。術中の内診では膈は盲端で終わっていた。術後第 3 病日に軽快退院となった。術後骨盤 MRI 施行したところ左骨盤内に小さな子宮を認めたが子宮の内膜は認められず子宮筋腫の合併を認めた (図 3a, b)。術後 seroma の合併をみとめたものの保的に軽快し、術前の痛みは消失した。術後 2 年で現在のところ再発の兆候はない。

### 考 察

医中誌にて「子宮奇形」、「ヘルニア」をキーワードとして検索したところ、単角子宮を合併し左卵管水腫をヘルニア内容とした開腹手術症例は認めたが、奇形を合併した子宮そのものをヘルニア内容とした症例で腹腔鏡手術を施行した症例は検索し得た範囲ではなかった 1)。

女兒の鼠径ヘルニアで卵巣、卵管をヘルニア内容とすることはよくあることで女兒鼠径ヘルニアの 20 ~ 30% を占



めるといわれている2)。子宮をヘルニア内容とする報告例も認めるが、子宮奇形の合併報告はない。子宮奇形の診断目的に腹腔鏡検査が有用である。

本症例においても術中の腹腔内観察で子宮と膣の癒合不全、右付属器と子宮の癒合不全を診断でき、かつその奇形子宮と左付属器を脱出臓器としていることが判明した。腹腔内操作より子宮、左付属器を引き戻し腹膜前腔からの操作を安全に遂行できた。右卵巣の確認もでき、術後修復の状態の確認もできた。

子宮奇形のタイプには様々なものがある。胎生期のMüller管より卵管、子宮と膣の上2/3が発生し、尿生殖洞より膣下1/3が発生する。そのさまざまな段階の癒合不全により様々な子宮奇形の形態が生じる2)3)。女性の場合はWolff管の走行に沿って卵巣固有靭帯と円靭帯が形成されてくる。男性の場合、Wolff管は精巣導帯となって精巣を陰嚢へむかって牽引し、鼠径輪を通過して下降していく。発生学的な観点から考えると子宮奇形により左骨盤内に遊離した子宮、左付属器が左円靭帯により鼠径管内に牽引されヘルニア内容となり還納しづらくなってきたと推測される。アメリカ不妊学会(AFS)のミューラー管由来器官の奇形分類ではIとIIの中間型と考えられるが、この分類の問題として中間型については言及していないことがあげられている3)4)。

当施設ではヘルニア修復前後で腹腔内観察を併用するTEPを施行している。修復前の腹腔内観察でヘルニアの診断、ヘルニア内容の有無を確認でき、修復後の腹腔内観察

でヘルニアが修復し得ていることを確認できる。本症例においても脱出臓器の還納が可能で修復後の巻き込みのないこと、ヘルニアが修復し得ていることを確認でき有用であった。

## おわりに

今回われわれは子宮奇形を合併した左外鼠径ヘルニア症例を経験した。子宮奇形は稀な疾患で、さらにヘルニア内容がその子宮、左付属器である症例は報告例がなく、貴重であると考えられた。修復前、修復後ともに腹腔内を観察することでヘルニア内容物の確認とさらに修復の完成を確認でき本症例においても有用であった。

なお、本論文の要旨は第25回日本内視鏡外科学会総会(2012年12月横浜)において発表した。

## 文 献

- 1) 岡垣 竜吾、真嶋 州一、野口 譲治、他：子宮奇形に合併した卵管水腫を内容とする鼠径ヘルニアの1例．日産婦関東連会報第56：5-8, 1992
- 2) 藤吉 啓造、嘉村 敏治：性器の形態異常：位置異常．日産婦会誌61：22-26, 2009
- 3) 岡垣 竜吾、永田一郎：子宮発生と子宮奇形に関する新しい考え方．産科と婦人科4：387-394, 2012
- 4) American Fertility Society. The American Fertility Society classifications of adnexal adhesions, distal tubal occlusion, tubal occlusion secondary to tubal ligation, tubal pregnancies, müllerian anomalies and intrauterine adhesions. Fertil Steril 1988;49:944-955.

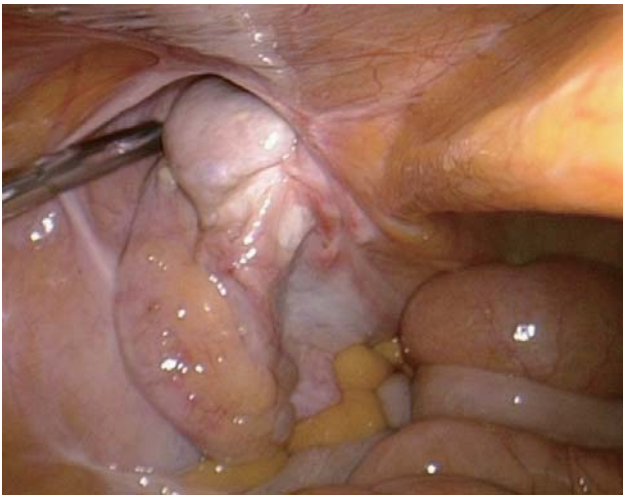


Fig. 1a 左内鼠径輪より左骨盤内に遊離した奇形子宮、左付属器が脱出している状態

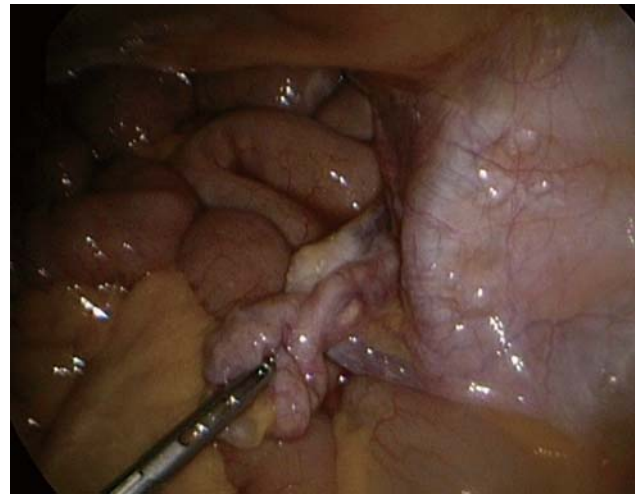


Fig. 1d 右付属器は正常の位置に存在していたもの子宮とは離れて存在している

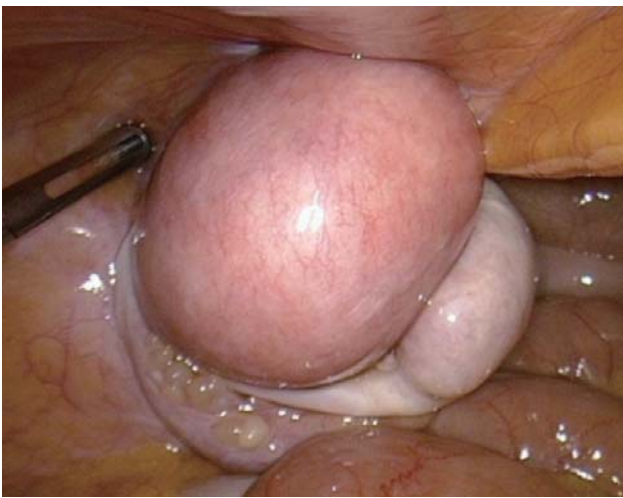

Fig. 1b 腹腔内より奇形子宮、左付属器を引き戻したところ

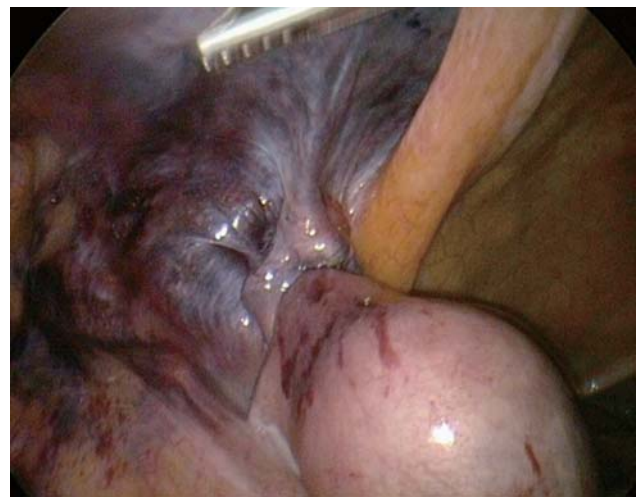

Fig. 2 ヘルニア修復後再度腹腔内を観察し、ヘルニアの修復具合、脱出臓器の巻き込みのないことを確認した

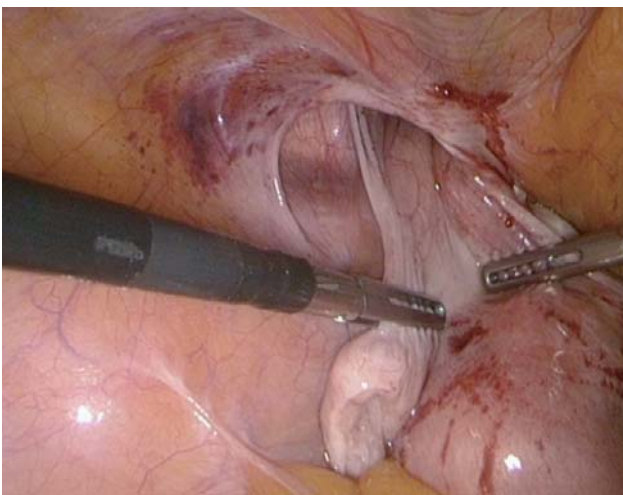


Fig. 1c さらに奇形子宮と左付属器を引出し鼠径管を空虚にした状態で腹膜前腔よりアプローチした

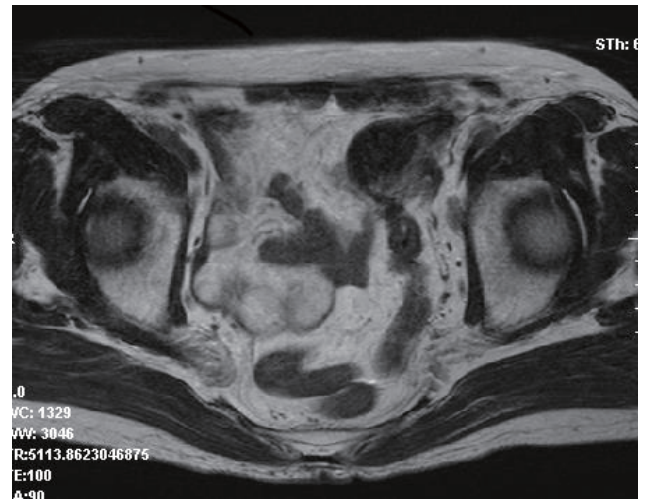
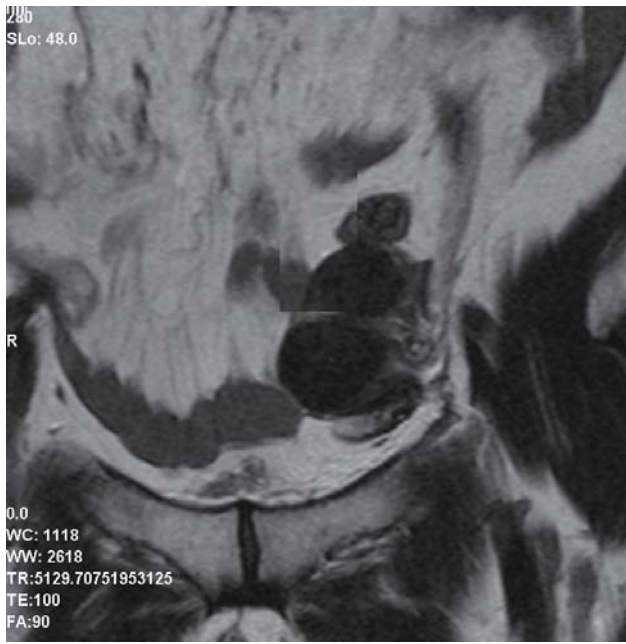


Fig. 3a, b 術後の骨盤MRI では子宮内膜は存在しておらず、子宮筋腫の合併が確認できた

# A Case of totally extraperitoneal preperitoneal repair for external inguinal hernia contain with malformed uterus and left adnexa

Laparoscopic Surgery Center, Daiichi Towakai Hospital

Reina Miyamoto, Tomotake Tabata, Isao Satou, Iwao Kitazono, Atushi Okita, Makoto Mizutani, Yoshihide Chino, Seiji Masuda, Youichi Noda, Masaki Fujimura

## Abstract

A 70-year-old woman was referred to our hospital for admission with left inguinal hernia. She underwent laparoscopic surgery. Observation of the abdominal cavity revealed external inguinal hernia contained in a malformed uterus and left adnexa. We pulled out the malformed uterus and left adnexa in the abdominal cavity and undertook totally extraperitoneal preperitoneal repair of the left external inguinal hernia.

We reported this very rare inguinal hernia merged with a malformed uterus and left adnex where the uterus and upper vagina originating from Müllerian ducts failed to fuse with the lower vagina originating from urogenital sinus.

Key words : laparoscopic surgery, inguinal hernia, malformed uterus

2013年9月17日

受 理

日本ヘルニア学会



## 鼠径ヘルニア手術 5 年後に発症した遅発性メッシュ感染の 1 例

小牧市民病院 外科

中西香企，望月能成，神崎章之，横山裕之，谷口健次

### 要 旨

症例は 44 歳、男性。2006 年 11 月に他院で左鼠径ヘルニアに対してメッシュ・プラグ法による修復術が施行された。2012 年 1 月、突然の左鼠径部痛と発赤が出現し当院紹介となった。腹部造影 CT 検査を施行したところ、メッシュ周囲の皮下から腹腔内へ突出する膿瘍形成を認めた。注腸検査では腸管との明らかな交通がなく、保存的治療を試みたが症状改善が乏しく、外科的処置が必要と判断した。手術所見では腹膜前腔に膿瘍腔をみとめ、大網が癒着していた。瘻孔は認めず、プラグ、オンレイパッチを可能な限り除去した。術後経過に問題なく術後 11 日目に軽快退院した。膿の培養から *Staphylococcus aureus* が検出された。術後 1 年半経過するが今のところ再発を認めていない。今回、鼠径ヘルニア術後遅発性のメッシュ感染をきたした稀な 1 例を経験したので報告する。

キーワード：鼠径ヘルニア，メッシュ・プラグ感染，遅発性

### はじめに

鼠径ヘルニア手術において、prosthesis を用いた tension-free repair は、従来法に比較して再発率が低く、かつ簡便に施行可能なため日常診療においては広く受け入れられている。それに伴い prosthesis に関連した合併症も報告されるようになった。そのなかで prosthesis への感染の頻度は 0.13 ~ 0.7%<sup>1)2)</sup> と報告され非常に稀であるがいったん起こると治療に難渋する場合が多い。今回、鼠径ヘルニア手術 5 年後に腹膜前腔への膿瘍形成にて発症した遅発性メッシュ感染の 1 例を経験したので報告する。

### 症 例

**患者：**44 歳、男性。

**主訴：**左鼠径部痛と同部皮膚の発赤。

**既往歴：**小児喘息。

**現病歴：**2006 年 11 月、他院にて左外鼠径ヘルニアに対しメッシュ・プラグ法（プラグ+オンレイパッチ）による修復術を受けた。術後早期には感染の合併を認めなかった。2012 年 1 月に突然の左鼠径部痛と同部皮膚の発赤があり、前医を受診し左鼠径ヘルニア再発の疑いにて当院紹介となった。

**初診時身体所見：**体温 37.0℃、血圧 108/68mmHg、脈拍 95/分、整。左鼠径部に手術痕を認め、手術創やや尾側の腫脹、発赤を認めた。

**腹部造影 CT 検査：**左鼠径部皮下の脂肪織濃度の上昇と腹腔内に辺縁が強く造影される膿瘍を疑わせる所見を認めた。また、膿瘍腔は S 状結腸に近接していた (Fig. 1)。

**ガストログラフィン注腸検査所見：**S 状結腸に壁外からの圧排所見を認めたが、膿瘍腔との交通は認めなかった (Fig. 2)。

**血液検査結果：**白血球 15,000/ $\mu$ l、CRP 13.01mg/dl と炎症所見を認める他に異常はなかった。

**尿検査結果：**特に異常なし。

**受診後経過：**以上の結果から遅発性メッシュ感染と診断した。プラグによる腸管損傷の可能性も考慮したが、腹膜刺激症状はなく、抗菌薬による保存的治療を開始した。保存的治療開始から 1 週間経過した時点で臨床所見の改善なく手術適応と判断した。

**手術所見：**全身麻酔下に下腹部正中切開で開腹すると、左内鼠径輪付近に大網が癒着していた (Fig. 3)。プラグは腹腔内には穿通しておらず、膿瘍の主体は腹膜前腔にあり腹膜を介して大網と癒着していた。腹膜を切開すると膿の流出を認めた。膿瘍腔内にプラグを認め (Fig. 4)、腹腔側よりプラグの摘出を行った。S 状結腸に明らかな瘻孔はなかった。続いて前方アプローチにて左鼠径部を切開し、オンレイパッチの除去を行った (Fig. 5, 6)。鼠径管後壁は硬く癒着組織化しており、オンレイパッチ除去時に大きく欠損したが外腹斜筋腱膜を縫合閉鎖するにとどめ後壁の補修は行わなかった。閉鎖式ドレーンを腹膜前腔と鼠径管内に留置し手術を終了した。

**摘出標本所見：**プラグおよびオンレイパッチは硬い肉芽組織に覆われており、プラグには膿苔が付着していた。

**膿培養結果：***Staphylococcus aureus* (以下 S. aureus) が検出された。

**術後経過**：経過は良好で術後 11 日目に退院した。術後 1 年半経過するが今のところヘルニア再発や感染再燃は認めていない。

## 考 察

鼠径ヘルニアに対する手術は従来法に比較して術後再発率の低さ、および術後疼痛の少なさから、prosthesis を用いた tension-free のヘルニア修復術が 1990 年代から急速に普及し、現在では日常診療において広く行われている。鼠径ヘルニア手術後の合併症としては血腫形成、感染、慢性疼痛などが挙げられるが、prosthesis 使用に関連する特有な合併症として腹腔内に突出したプラグによる腸管損傷の報告もある<sup>3)</sup>。

感染に関しては術後早期に発生する表層の創感染が多くを占めるが、本症例のような prosthesis への感染の報告もみられる。原因は、術中汚染や遠隔部位からの血行性、リンパ行性の可能性が指摘されている<sup>4)</sup>。

遅発性感染に関しては術後早期感染の既往がない創に起こる瘻孔や深部の膿瘍と定義され<sup>4)</sup>、発生率は Negro ら<sup>5)</sup> は 19700 例中 12 例 (0.06%)、Taylor ら<sup>6)</sup> は 13600 中 12 例 (0.09%) と報告している。しかし手術から発生までの期間に関しては明確に定義されていない。CDC のガイドライン<sup>7)</sup>に従えば「早期創感染とは人工物の埋めこみが行われなかった場合には術後 30 日以内、移植人工物が残された場合には術後 1 年以内に手術に関連して感染が起こるもの」とされており、遅発性感染とは術後 1 年以上経過してから発症したものとするのが妥当と考えられる。

今回、医学中央雑誌で 1983 年から 2012 年までの期間で「鼠径ヘルニア」、「メッシュ感染」をキーワードで検索した結果、自験例を含めて 29 例の報告を認めた（会議録を除く）。これらのうち術後 1 年以降に発生し、術後早期に感染の既往のない症例は 14 例であった (table1)。本邦報告例の内訳としては、男性 11 例、女性 3 例であった。発症時平均年齢は 58.5 歳、術後感染発症までの期間は平均 63.6 か月、術後 10 年を経過して発症した症例も認めた。

感染経路については様々な見解があり明確なことは不明である。Mann ら<sup>8)</sup> は seroma との関連を示唆し、Jezupors ら<sup>9)</sup> は表在菌の術中コンタミネーションによる潜在性の感染が誘因と報告している<sup>9)</sup>。また Taylor ら<sup>6)</sup> は他部位の感染巣からの血行性感染を示唆している。人工物に対する感染については、人工関節を対象とした検討がある。この中では術後 3-24 か月の感染は術中のコンタミネーションと宿主の免疫力の低下が、24 か月以降の感染は遠隔部位からの血行性感染が原因となることが多いと報告されている<sup>20)</sup>。

今回の検討では、原因菌は 14 例中 11 例で *Staphylococcus aureus* (以下 *S. aureus*) であった。

*S. aureus* は皮膚表在菌であり、遠隔転移というよりは創部から混入した可能性が最も疑われる。また *S. aureus* が同定された 11 例はすべて術後 2 年以降に発症した症例であり、Jezupors らの報告同様、周術期における prosthesis への感染が潜在性に継続し何らかの誘因により顕在化し発症したと推察される。

予防策は創部からの菌の混入を防ぐために CDC のガイドラインの手術部位感染対策を順守することはもちろんのこと、術中愛護的な処置により組織の損傷を最小限に抑え、感染の培地となる血腫を作らないため止血処置を確実にすることが重要と考える。

治療に関して原則 prosthesis の除去が必要であり、今回の検討でも最終的に全例手術が施行されていた。特に原因菌が、*S. aureus* であった場合、*S. aureus* は biofilm を形成するため抗生剤の効果が乏しく難治化しやすい。このため *S. aureus* 感染と診断がついた時点で prosthesis 摘出を早めに考慮したほうがよいかもしれない。また prosthesis 除去後は再発が危惧されるが一般的には再発予防のための修復、補修は不要との報告が多い。これは感染を契機に腹膜の肥厚、鼠径管周囲の線維化や癒着が進行するため、必ずしも再発の危険は高くないためと考察されることによる<sup>11)</sup>。自験例においても後壁補強は行っていないが、術後 1 年半経過するが今のところヘルニアの再発は認めていない。

## 結 語

メッシュを用いた鼠径ヘルニア修復後、遅発性にメッシュ感染をきたし、メッシュ除去にて治癒した症例を経験した。今後、メッシュ修復術の一般化に伴い、同様の症例が増えてくると予想され注意が必要である。

## 文 献

- 1) Fawole AS, Chaparala RP, Ambrose NS: Fate of the inguinal hernia following removal of infected prosthetic mesh. *Hernia*. 2006;10: 58-61
- 2) Trabucco EE: The office hernioplasty and the Trabucco repair. *Ann Ital Chir*. 1993;64:127-149
- 3) 伊藤浩明, 船橋啓臣, 酒向猛他: 鼠径ヘルニア根治術後、メッシュプラグによる大腸穿通をきたした 1 例. *日臨外会誌* 2004;65:2963-2966
- 4) 柵瀬信太郎: 鼠径ヘルニア術後の創感染とメッシュ感染. *手術* 2008; 62: 1697-1707
- 5) Negro P, D' Amore L, Gosjsetti F et al: Late infection after mesh-plug inguinal hernioplasty. *Am J Surg*. 2002;183: 603
- 6) Taylor SG, O' Dwyer PJ: Chronic groin sepsis following tension-free inguinal hernioplasty. *Br J Surg*. 1999;86: 562-565
- 7) Mangram AJ, Horan TC, Pearson ML, et al: Guideline for the Prevention of Surgical Site Infection 1999. *Am J Infect Control*. 1999;27:97-134
- 8) Mann DV, Prout J, Havranek E, et al: Late-onset

- deep prosthetic infection following mesh repair of inguinal hernia. *Am J Surg.* 1998; 176:12-14
- 9) Jezupors A, Mihelsons M: The Analysis of Infection after Polypropylene Mesh Repair of Abdominal Wall Hernia. *World J Surg.* 2006;30:2270-2278
  - 10) Delikoukos S, Tzouvaras G, Liakou P, et al: Late-onset deep mesh infection after inguinal hernia repair. *Hernia.* 2007;11:15-17
  - 11) 田畑智史, 長谷川洋, 坂本英至他: メッシュ除去を要した鼠径ヘルニア術後遅発性感染の2例. *臨外* 2005;60:1341-1344
  - 12) 幸大輔, 三谷眞巳, 田中直他: 鼠径ヘルニア術後に遅発性メッシュ感染をきたし、メッシュ除去を施行した1例. *名古屋病紀* 2007;29: 27-29
  - 13) 中川国利, 村上泰介, 遠藤公人他: メッシュ摘出を要した鼠径ヘルニア術後遅発性感染の2例. *日外科系連会誌* 2007;32:242-245
  - 14) 佐藤康, 中嶋昭, 川村徹他: 成人鼠径ヘルニアの診療術後合併症とその予防法. *臨外* 2008;63:1373-1377
  - 15) 吉川武志, 杉山悟, 因来泰彦他: 膿瘍形成を繰り返し、プラグの除去を施行した成人鼠径ヘルニア遅発性感染の1例. *日臨外会誌* 2009; 70:1566-1571
  - 16) 山口敏之, 本間崇浩, 林 征洋他: 鼠径ヘルニア術後3年目に発症した遅発性 prosthesis 感染の1例. *臨外* 2009;64:1595-1599
  - 17) 小林真一郎, 谷村葉子, 高野学他: 鼠径ヘルニア術後5年以上経過後の遅発性メッシュ感染の2例. *日臨外会誌* 2010;71:560-563
  - 18) 畠達夫, 鶴田好彦, 高森 繁: 鼠径ヘルニア手術6年後に皮膚瘻にて発症した遅発性メッシュ感染の1例. *日臨外会誌* 2012;73:492-496
  - 19) 河合隆之, 朴泰範, 河本和幸他: 鼠径ヘルニア術後11年目に発症したメッシュ感染の1例. *日臨外会誌* 2012;73:2702-2705
  - 20) Trampuz A, Zimmerli W: Prosthetic joint infection: update in diagnosis and treatment. *Swiss Med Wkly* 2005;135:243-251



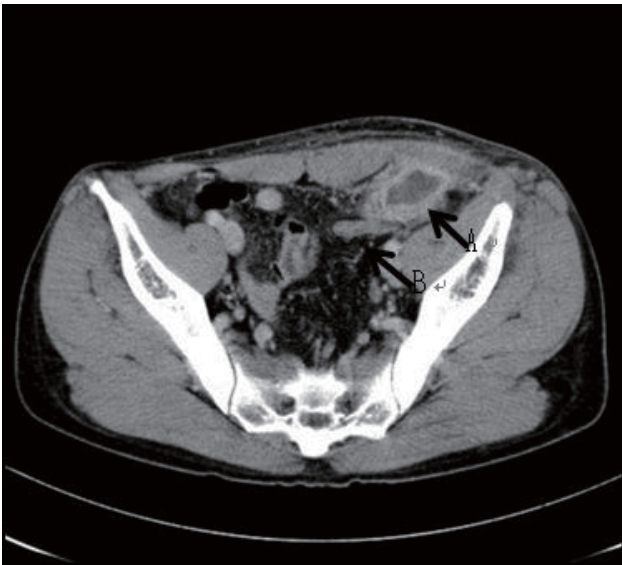


Fig. 1 腹部造影 CT 検査所見  
 矢印 A: 膿瘍腔 矢印 B: S 状結腸  
 膿瘍形成と思われる像があり、S 状結腸に近接している

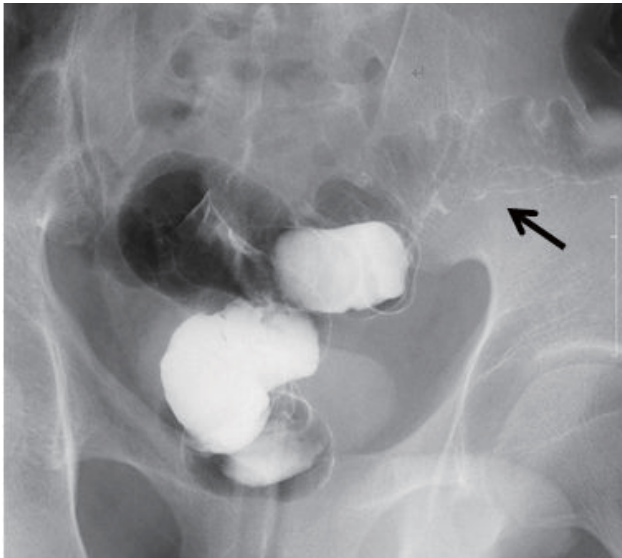


Fig. 2 ガストログラフィン注腸造影検査所見  
 矢印: S 状結腸に壁外からの圧排像を認める。瘻孔は認めない

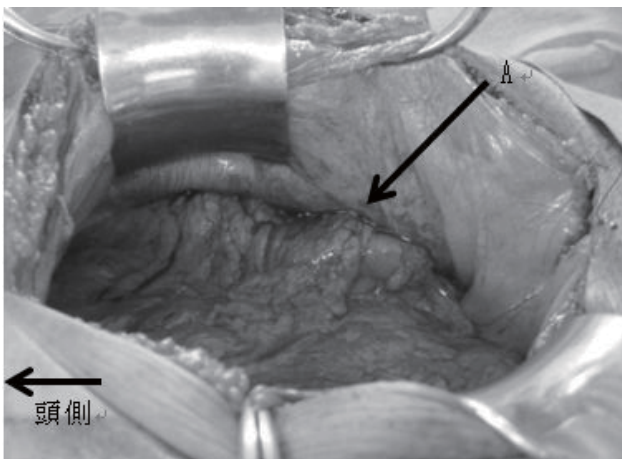


Fig. 3 術中所見 (腹腔内)  
 矢印 A: 大網に覆われた膿瘍腔

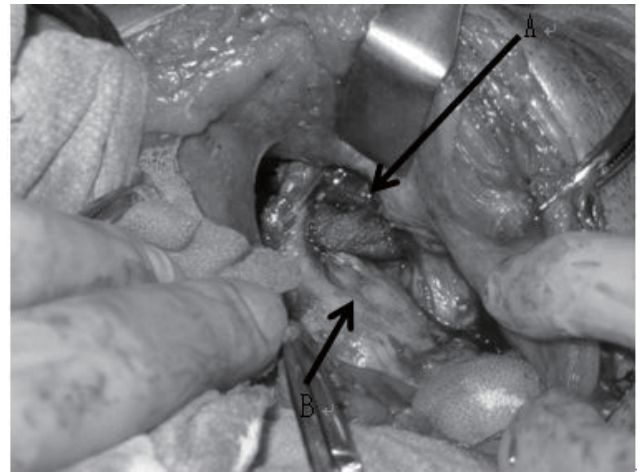


Fig. 4 術中所見 (腹腔内)  
 矢印 A: プラグ 矢印 B: S 状結腸  
 腹膜前腔の膿瘍腔を開放したところ、腔内にプラグを認めた

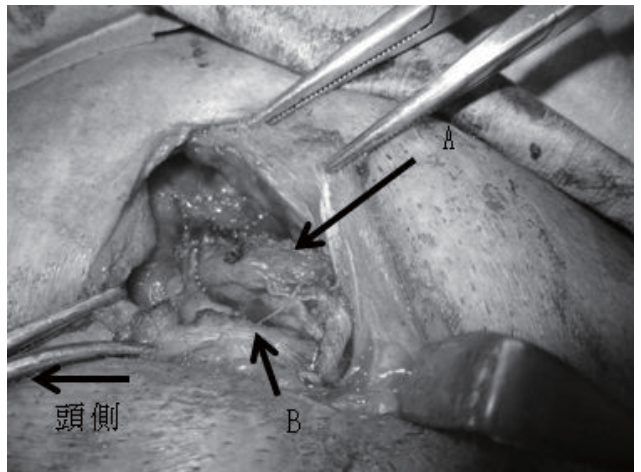


Fig. 5 術中所見 (前方アプローチ)  
 矢印 A: 精索 矢印 B: オンレイシート




Fig. 6 可及的に摘出したプラグとシート



著者	発表年	年齢	性別	既往歴	初回手術	原因菌	発症まで	治療法	再発
tabata <sup>1)</sup>	2005	31	M	-	MP	S. aureus	2y4m	手術	-
tabata <sup>1)</sup>	2005	74	M	糖尿病 狭心症	MP	S. aureus	2y3m	手術	6か月後
yuki <sup>2)</sup>	2006	41	M	糖尿病	MP	Serratia	1y4m	手術	-
nakagawa <sup>13)</sup>	2007	52	F	-	MP	有意菌なし	6y4m	手術	-
nakagawa <sup>13)</sup>	2007	70	M	-	MP	S. aureus	7y10m	手術	-
sakura <sup>3)</sup>	2008	33	M	アトピー性皮膚炎	MP	S. aureus	5y	手術	-
sato <sup>14)</sup>	2008	77	M	前立腺癌	Lap	MRSA	7y	手術	記載なし
yoshikawa <sup>15)</sup>	2009	46	M	小児喘息	MP	S. aureus	3y	手術	記載なし
yamaguchi <sup>16)</sup>	2009	78	M	-	PHS	MRSA E-coli	3y8m	手術	-
kobayashi <sup>7)</sup>	2010	78	F	心房細動 感染性腸炎	MP	K. pneumonia	5y	手術	-
kobayashi <sup>7)</sup>	2010	62	M	糖尿病	MP	S. aureus	8y	手術	-
hatake <sup>18)</sup>	2011	57	M	-	Lichtenstein	S. aureus	6y8m	手術	-
kawai <sup>19)</sup>	2012	77	F	-	MP	S. aureus	10y8m	手術	-
自験例	2013	44	M	小児喘息	MP	S. aureus	5y2m	手術	-

Table 1 術後1年以降に発症した遅発性メッシュ感染報告例

MP:mesh plug, lap:laparoscopic hernioplasty, PHS:Prolene Hernia System, S. aureus:Staphylococcus aureus, Serratia:Serratia marcescens, MRSA:Methicillin-resistant Staphylococcus aureus, K. pneumoniae:Klebsiella pneumonia, E-coli:Escherichia coli

# A CASE OF LATE-ONSET MESH-PLUG INFECTION 5 YEARS AFTER INGUINAL HERNIOPLASTY

Department of surgery, Komaki city Hospital  
Koki Nakanishi, Yoshinari Mochizuki, Akiyuki Kanzaki,  
Hiroyuki Yokoyama , Kenji Taniguchi

## Abstract

The case is a 44 years old man. Hernioplasty with mesh-plug was performed for other hospital in November, 2006. He had sudden onset of a pain in the left groin region in January, 2012. The abdominal enhanced computed tomography(CT) demonstrated the abscess formation in abdominal cavity from pre-peritoneal space around the mesh-plug. It was suspiciously concerned in the injury of the bowel, but barium enema did not indicated the perforated bowel. Hence we tried conservative medical treatment, whose effectiveness was so poor that surgical intervention was done. The operative findings showed that there was abdominal abscess around the mesh-plug, which was covered with the greater omentum and spread to pre-peritoneal space. So the adjacent bowel was intact, we opened abscess cavity and removed a mesh- plug and sheet. Postoperative course was good. Staphylococcus aureus was detected by culture of the pus. Meanwhile, no sign of recurrence of hernia and infection have occurred. We present our case with a review of the literature.

Key words: inguinal hernia, mesh infection, late onset

2013年9月17日

受 理

日本ヘルニア学会

## 閉鎖孔ヘルニアを合併した大腿ヘルニアに対し、鼠径法による根治術を施行した1例

久美愛厚生病院外科

河合清貴

### 要 旨

症例は64歳の女性で、左鼠径部腫脹を伴う腹痛を主訴に受診し、理学的所見から左大腿ヘルニアと診断した。同日施行したCTで同側の閉鎖孔ヘルニアを認めたが、いずれも嵌頓所見を認めず、待機的に手術を施行した。全身麻酔下に鼠径法によるアプローチを行い、良視野下に両ヘルニア嚢を引き出した。腹膜前腔内でDirect Kugel Patchを広げることにより、閉鎖孔とmyopectineal orificeをカバーし横筋筋膜に固定した。大腿ヘルニアに合併した閉鎖孔ヘルニアの報告は数少ない。しかし近年の高齢化に伴い潜在的に両者を合併する症例は増加する可能性があり、大腿ヘルニアあるいは閉鎖孔ヘルニアに対するDirect Kugel Patchを用いた鼠径法によるtotal hernia repairは有用な術式と考えられた。

キーワード：大腿ヘルニア，閉鎖孔ヘルニア，鼠径法

### はじめに

閉鎖孔ヘルニアは比較的まれな疾患とされてきたが、近年の高齢化と画像診断機器の進歩に伴う術前診断率の向上により<sup>1)</sup>その報告例は増加してきている。しかしながら、大腿ヘルニアに合併した閉鎖孔ヘルニアの報告は数少ない。大腿ヘルニアの術前に施行したCTで無症候性の同側閉鎖孔ヘルニアの合併を診断し、鼠径法によるDirect Kugel Patchを用いた根治手術を施行したので報告する。

### 症 例

患者：64歳，女性

主訴：左鼠径部腫脹，腹痛

既往歴：17歳時に虫垂切除術を施行

現症：154cm，43kg，BMI 18.1

現病歴：たびたび左鼠径部腫脹を伴う腹痛を自覚したため当科を受診し、理学的所見から左大腿ヘルニアと診断した。同日施行したCTで同側の閉鎖孔ヘルニアを認めた(図1)。いずれのヘルニアも嵌頓所見を認めず、待機的に手術を施行した。なお病歴聴取においてHowship-Romberg徴候は認めなかった。

手術所見：全身麻酔下に鼠径法で手術を施行した。健常な横筋筋膜を切開すると大腿輪から脱出するヘルニア嚢を認めた(図2A)。ヘルニア内容を伴わず、ヘルニア嚢は容易に引き出しが可能であった。次いでCooper靭帯背側へと腹膜前腔の剥離を進めると、閉鎖孔から脱出するヘルニア嚢を認めた(図2B)。大腿ヘルニア同様にヘルニア内容

を伴わず、ヘルニア嚢は容易に引き出しが可能であった。腹膜前腔内でDirect Kugel Patch(円形M)を広げ(図2C)、横筋筋膜に固定した。経過良好で術後第4病日に退院となった。

### 考 察

閉鎖孔ヘルニアは比較的まれな疾患とされてきたが、高齢化や画像診断機器の進歩に伴う術前診断率の向上により<sup>1)</sup>その報告例は増加してきている。しかし、医中誌で検索しえた範囲(キーワード：「閉鎖孔ヘルニア」，「大腿ヘルニア」，会議録を除く)では大腿ヘルニアを合併した閉鎖孔ヘルニアはまれと報告されている<sup>2)~4)</sup>。その一方で、手術時に両者の合併を診断した報告例<sup>5)~9)</sup>や、ヘルニアオグラフィーによる閉鎖孔ヘルニアの診断では、比較的高率に潜在性の大腿ヘルニアを合併するとも報告されている<sup>10)</sup>。

本症例は大腿ヘルニア診断時に施行したCTで無症状の同側閉鎖孔ヘルニアを診断し、いずれもヘルニア内容を認めなかったために待機的に手術を施行した。Grayの閉鎖孔ヘルニア形成説<sup>11)</sup>によれば、1期:pilot tag(腹膜前脂肪)の閉鎖管内への進入，2期:腹膜のdimplingの形成，3期:ヘルニアの形成があり，1期から2，3期への移行にはるい瘦や腹圧の上昇が不可欠とされている<sup>12)</sup>。これは閉鎖孔ヘルニア，大腿ヘルニアとも体質的素因は共通しているため，両者の潜在的な合併や異時性発生<sup>13)</sup>の可能性を支持するものであり，大腿ヘルニアの治療により潜

在性閉鎖孔ヘルニアが顕在化する可能性があることを示している。閉鎖孔ヘルニアは高齢者に好発し、ほとんどの症例が嵌頓して初めて診断されることを鑑みれば、大腿ヘルニア治療時に閉鎖孔までカバーすることができる total hernia repair が理想的な術式と言える。

近年の閉鎖孔ヘルニア本邦報告例の集計によれば、到達法としては開腹法が最多<sup>1)</sup>であるが、これは腸切除を要する可能性があるためと考えられる。しかし中嶋らは鼠径法でも開腹術と同様の観察や腸管切除・吻合が可能であり、腹膜炎合併例を除けば術前診断可能な症例すべてを適応とすることができる<sup>14)</sup>と主張しており、その低侵襲性からハイリスク症例に対する局所麻酔下手術<sup>15)</sup>も報告されている。一方、鼠径法のデメリットとしては対側を観察できない点が挙げられる。潜在的に両側を合併するとの報告や<sup>10)</sup>、異時性両側閉鎖孔ヘルニアの報告<sup>16)</sup><sup>17)</sup>は散見されており、術前CT画像で対側の評価<sup>17)</sup>を十分に行う必要がある。術前CTで潜在する対側閉鎖孔ヘルニアを疑った場合においては、開腹法により術中に観察するという選択肢もあるが、両側鼠径法による根治術も選択肢となりうる。

閉鎖孔の処理としては単純縫合閉鎖が最多<sup>1)</sup>であるが、2度の再発を来した報告<sup>18)</sup>もありメッシュを用いた手術が最善ではある<sup>19)</sup>ものの、腸切除症例におけるメッシュの留置に関しては十分に検討する必要がある。Direct Kugel Patchは閉鎖孔とmyopectineal orificeをカバーするに十分な形状と大きさであり、形状記憶リングは鼠径法において腹膜前腔での展開が容易である<sup>20)</sup>。またpositioning strapによる固定はメッシュプラグの挿入による閉鎖神経の圧迫やメッシュシート固定の際の閉鎖神経損傷といった合併症を防ぐことができる。本症例のごとく両者を合併する場合のみならず、潜在する閉鎖孔ヘルニアあるいは大腿ヘルニアの予防にも有用なプロステシスであると考えられる。近年の高齢化に伴い潜在的に両者を合併する症例は増加する可能性があり、大腿ヘルニアあるいは閉鎖孔ヘルニアに対するDirect Kugel Patchを用いた鼠径法によるtotal hernia repairは有用な術式と考えられた。

## 文 献

- 1) 河野哲夫, 日向理, 本田勇二: 閉鎖孔ヘルニア—最近6年間の本邦報告257例の集計検討—。日本臨床外科学会雑誌 2002; 63: 1847—1852
- 2) 軽部秀明, 増田英樹, 石井敬基ほか: 術前に診断しえた大腿ヘルニア嵌頓を合併した閉鎖孔ヘルニアの1例。日本臨床外科学会雑誌 2001; 62: 555—557
- 3) 石田善敬, 廣瀬宏一, 河北公孝ほか: Kugel patchとメッシュプラグを併用した閉鎖孔ヘルニア・大腿ヘルニア同時修復の1例。手術 2004; 58: 1229—1231
- 4) 菅沼利行, 長谷和生, 識名敦ほか: 虫垂をヘルニア内容とする大腿ヘルニアと閉鎖孔ヘルニアが併存した1例。日本臨床外科学会雑誌 2004; 65: 1112—1116
- 5) 多田真和, 金丸洋, 堀江良彰ほか: 内視鏡下鼠径部ヘルニア修復術—外鼠径, 大腿及び閉鎖孔ヘルニアを合併した1例。日本内視鏡外科学会雑誌 1996; 1: 84—88
- 6) 池田正仁, 二宮繁生, 桜井真人ほか: 腹膜外腔アプローチによる腹腔鏡下鼠径ヘルニア修復術—大腿, 外膀胱上窩, 内鼠径, 閉鎖孔の4種混合ヘルニアの1例—。Medical Postgraduates 2001; 39: 70—72
- 7) 越智誠, 漆原貴, 亀岡稔ほか: 腹腔鏡で診断し腹膜前腔鏡下修復術を施行した両側閉鎖孔ヘルニア・大腿ヘルニアの1例。手術 2006; 60: 381—386
- 8) 西田十紀人, 宮田吉晴, 藤田敏忠ほか: 右大腿ヘルニア嵌頓と、魚骨が原因と考えられる左閉鎖孔ヘルニア嵌頓イレウスが併存した1例。臨床外科 2010; 65: 1291—1294
- 9) 高山寛人, 松下啓二, 島田良ほか: 腹腔内, 外アプローチを併用して鏡視下に治療した閉鎖孔ヘルニア嵌頓の2例。日本臨床外科学会雑誌 2012; 73: 1587—1591
- 10) 中嶋昭, 佐藤康, 斎藤裕之ほか: ヘルニオグラフィーによる閉鎖孔ヘルニアの診断と治療。腹部救急診療の進歩 1992; 12: 715—718
- 11) Gray SW, Skandalakis JE, Soria RE et al: Strangulated obturator hernia. Surgery 1974; 75: 20—27
- 12) 平島得路, 山城守也: 閉鎖孔ヘルニア。沖永功太, ヘルニアのすべて, 第1版, へるす出版, 東京, 1995, p230—241
- 13) 玉舎美智夫, 吉田隆浩, 田中千弘ほか: 鼠径, 大腿ヘルニア手術後に発症した同側閉鎖孔ヘルニアの一例。高山赤十字病院紀要 1998; 22: 42—45
- 14) 中嶋昭, 佐藤康, 新井健広ほか: 閉鎖孔ヘルニアの鼠径法による修復術。手術 1995; 49: 1829—1832
- 15) 中島康晃, 中嶋昭, 佐藤康ほか: 局所麻酔, 鼠径法の手術によって治療した閉鎖孔ヘルニアの3例。日本臨床外科学会雑誌 2000; 61: 527—531
- 16) 猪狩公宏, 藍原有弘, 落合高徳ほか: 異時性閉鎖孔ヘルニアの1例。日本臨床外科学会雑誌 2010; 71: 2481—2485
- 17) 三輪知弘, 堀明洋, 森岡淳ほか: 異時性両側閉鎖孔ヘルニア嵌頓の1例。日本臨床外科学会雑誌 2012; 73: 725—729
- 18) 伊藤重義, 久保章, 山内毅: 2回再発した閉鎖孔ヘルニアの1例。日本臨床外科学会雑誌 1994; 55: 1293—1296
- 19) 猪野満, 大石晋, 武内俊ほか: 閉鎖孔ヘルニア術式の検討—10例の経験から—。日本臨床外科学会雑誌 2000; 61: 3404—3406
- 20) 水沼和之, 中塚博文, 藤高嗣生ほか: 閉鎖孔ヘルニアに対しDirect Kugel Patchを用いた修復した1治験例。広島医学 2006; 59: 753—751



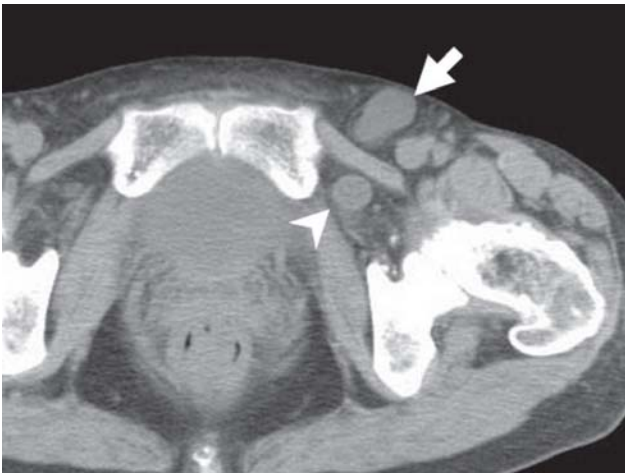

Fig. 1: 左大腿ヘルニア (矢印) と同側閉鎖孔ヘルニア (矢頭) を認めた.

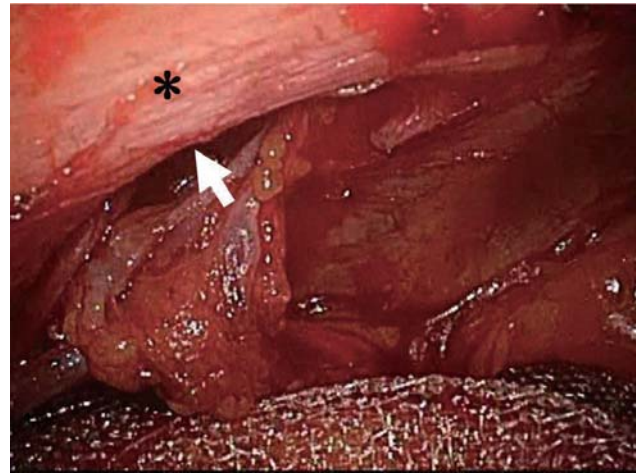


Fig. 2B: Cooper 靭帯 (\*) 背側の剥離を進めると閉鎖孔 (矢頭) から脱出するヘルニア嚢を認めた.

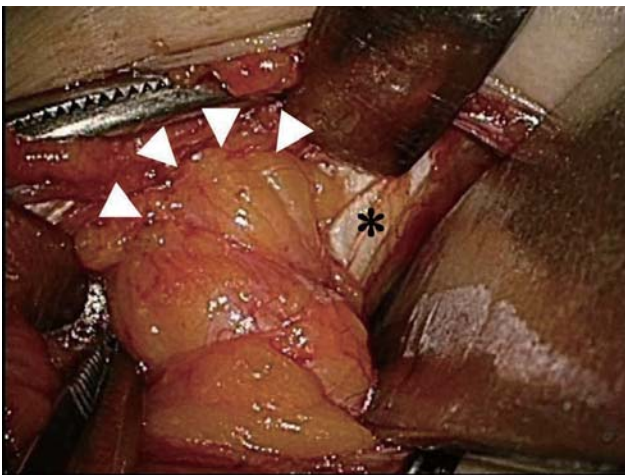


Fig. 2A: 大腿輪 (矢頭) から脱出するヘルニア嚢を認めた. (\* : Cooper 靭帯)

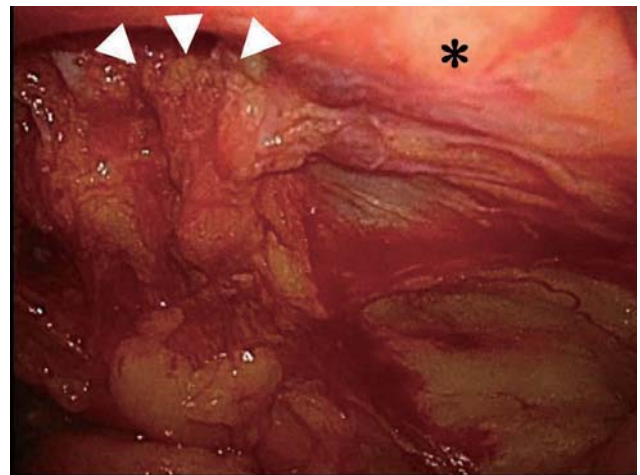


Fig. 2C: 腹膜前腔内で閉鎖孔 (矢印) をカバーするように Direct Kugel Patch を広げ横筋筋膜に固定した. (\* : Cooper 靭帯)

# A case of hernia repair via inguinal approach for femoral hernia complicated with obturator hernia

Department of Surgery, Kumiai Kousei Hospital

Kiyotaka Kawai

## Abstract

A 64-year-old woman complained abdominal pain with left inguinal swelling and diagnosed left femoral hernia from physical examination. And abdominal CT scan revealed the obturator hernia of the ipsilateral side. These hernia were not incarcerated so operation was performed electively via inguinal approach under general anesthesia. Direct Kugel Patch covered obturator foramen and myopectineal orifice in the preperitoneal space and fixed to the transversalis fascia. There are few reports of femoral hernia complicated with obturator hernia. However, both hernia complicate potentially and might increase with recent aging. Total hernia repair via inguinal approach with Direct Kugel Patch for femoral hernia or obturator hernia is thought with a useful method.

Key words: femoral hernia, obturator hernia, inguinal approach

2014年1月15日

受 理

日本ヘルニア学会

# Totally Extraperitoneal Endoscopic Repair of Lumbar Hernia: A Case Report with Special Reference to Surgical Treatment

1) Department of surgery, Zeze hospital, 1-11-3 Kanaike-machi, Oita, Japan

2) Department of surgery, Mitarai hospital, 2215-9 Kamaeura, Saiki, Japan

Yuji Shigemitsu<sup>1)</sup>, Kenji Zeze<sup>1)</sup>, Yoshinobu Mitarai<sup>2)</sup>

### Abstract

Acquired lumbar hernia is a rare entity in adult abdominal wall hernia. The repair of this hernia has been a therapeutic challenge to surgeons. Encouraged by application of laparoendoscopic procedures to urological disorders and lumbar sympathectomy using an extraperitoneal approach, we attempted the repair of a primary superior triangle lumbar hernia using the overlapping synthetic mesh technique while remaining entirely in an extraperitoneal plane. A reevaluation after more than 10 years confirmed the successful repair without recurrence.

Running title: Extraperitoneoscopic lumbar hernia repair

Key words: Lumbar hernia, prosthetic mesh, TEPP

### Introduction

The repair of acquired lumbar hernia has challenged surgeons for more than three hundred years. In recent years, several surgical procedures have been applied via various approaches with a variety of synthetic meshes (1). We report here the first totally extraperitoneal approach to lumbar hernia repair and contribute important advice on how to treat this challenging clinical problem.

### The Case

A 70 year-old man presented to the department of surgery of Mitarai hospital with an intermittent, dull right back pain and a 9 x 8 cm bulge without gastrointestinal symptoms. Thirty years earlier, he had undergone right upper pneumonectomy for pulmonary tuberculosis. A diagnostic computed tomography (CT) scan and barium enema revealed a right-sided superior triangle lumbar hernia with unincarcerated terminal ileum (Fig.1 & 2), so his hernia was classified as a primary one due to the absence of trauma or previous surgery. The patient was referred for elective surgical therapy in May, 1998.

### Operative technique

With the patient in a semi-lateral left decubitus position and a lumbar roll in place, a 12-mm skin incision was

made at the “Mac Burny” point. The dissection then proceeded through the frank musculature, using muscle-splitting technique until the peritoneum was visualized. To preserve peritoneal integrity, a preperitoneal distension balloon (PDB, Covidien Ltd., Mansfield, MA) was inserted posterolaterally and inflated to separate the peritoneum from the transversus muscle, with special attention to extending the plane inferior to the iliac crest and superior to the edge of the 12th rib under vision. A 10-mm blunt tip trocar (BTT, Covidien Ltd., Mansfield, MA) was placed through the incision after removal of PDB. Under 30-degree endoscopic guidance, one 5-mm trocar was placed in the midaxillary line above the BTT trocar. An additional, gentle, one-handed instrument dissection of the extraperitoneal plane was easily accomplished under direct visualization. The superior lumbar hernia was identified as a 3 x 3 cm defect (Fig.3), and the fat incarceration was reduced. A 3-cm overlapping polypropylene mesh repair was completed. The anterior edge of the graft was reinforced with a spiral tacking device (Tucker, Covidien Ltd., Mansfield, MA). The operative time was 59 min. The patient was discharged on postoperative day 7, followed by full resumption of daily activities and work. At the 15-year follow-up, he is

symptom-free without evidence of recurrent hernia.

## Discussion

Lumbar hernias are infrequent and occur in the broad anatomic area bounded by the 12th rib, inferior to the iliac crest, medial to the erector spinae, and lateral to the external oblique muscle. There are three types of lumbar hernia: congenital, acquired, and incisional. The latest published article concerning the etiology of lumbar hernia has documented that primary hernia is predominant (2).

The difficulty in identifying a successful technique for the repair of lumbar hernia is reflected in the various techniques that have been proposed, such as simple closure, rotational musculofacial pedicle flap graft, free grafts, facial strip repair, and various synthetic mesh repairs because of the weakness of surrounding tissues, complicated anatomical boundaries, and a lack of sufficient experience with this entity among surgeons (1).

With the success of laparoendoscopic surgery, minimally invasive surgical techniques have been enlisted to address this challenging surgical problem.

At the time of the presentation of our case, only 10 cases of successful laparoendoscopic lumbar hernioplasty had been reported in the literature since Matsuda's initial Japanese paper in 1995 (3, 4, 5, 6, 7). This approach allows an exact visualization of the anatomical defect so that damage to boundary structures such as the ureter and nerves, can be avoided. It is minimally invasive, with less postoperative pain, minimal morbidity, a shortened hospital stay, and better cosmetic results and minimal lifestyle intrusion (8). Additionally, the laparoscopic technique provides a method to repair the defect at the deepest layer of the posterior abdominal wall, which allows complete identification and coverage of the entire defect without a large incision. But this transperitoneal intraperitoneal onlay mesh (IPOM) method needs a strong transmuscular fixation of the mesh. Moreover, because there is direct contact between the mesh and the intraperitoneal content laparoscopic IPOM essentially requires the usage of an expanded polytetrafluoroethylene (ePTFE) or compounded dual ePTFE and polypropylene (PP) mesh. Even if the transabdominal preperitoneal (TAPP) approach is applied, it requires an additional peritoneal opening and closing besides the above-mentioned procedure, resulting in longer operative time and requirement for more equipment.

Because we had already applied endoscopic inguinal hernia repair by a transextraperitoneal preperitoneal (TEPP) approach (9) and were encouraged by the application of endoscopic techniques to various urological disorders and lumbar sympathectomy by a retroperitoneal approach (10, 11), we elected to approach the superior lumbar triangle hernia entirely extraperitoneally. We initially incised skin at McBurney's point to have remote access to the hernial defect, a procedure that was familiar to us in connection with appendectomy. Subsequently, we gained adequate working space and thorough visualization of the hernial defect by using PDB and a gentle blunt dissection via an additional 5-mm trocar. To secure the PP mesh, we used several tacks around the hernia margin and the anterior aspect of the PP mesh. Unlike a repair using an IPOM procedure, such as the TAPP procedure, we had repaired lumbar hernia in the extraperitoneal layer, which is one layer shallower than the deepest layer. This is why the abdominal pressure will be applied to the mesh on the lumbar wall according to Pascal's principle, if a wide mesh with more than 3-cm margins can be used. Besides, unlike the more extensive time required for the TAPP procedure, we finished this operation within one hour without peritoneal opening and closing (12).

After our experience, only five case reports have been described in the literature (13, 14, 15, 16, 17). Four of the five cases, including our own, were primary lumbar hernias and one was a case of recurrent postoperative hernia. As lumbar hernias have no adhesion in the extraperitoneal space, the repair by the TEPP approach is considered as the best treatment modality.

While the follow-up interval is relatively short in the previously published literature, that time in our case is over 10 years, enough to evaluate a potential recurrence. Therefore, our repair by the TEPP approach is reliable.

Moreno-Egea A et al (2) have proposed a new classification based on 6 categories and 4 types. They recommend a hernioplasty via the anterior approach or extraperitoneal laparoscopy on small defects with extraperitoneal contents (type A); the transabdominal approach on moderate defects with paraperitoneal or intraperitoneal hernias (type B); and an anterior repair with a double mesh in cases of recurrence or diffuse hernias larger than 15 cm (type C) and pseudohernia-associated muscular atrophy or major deformity (type



D). Because the quality of the affected tissues cannot be assessed reliably during surgery, they do not recommend autoplasty or the use of mesh plugs. Although our case is classified in type A, the repair via the TEPP approach might be indicated when the extraperitoneal space is not adherent or is only slightly adherent, regardless of any hernia size, location, impacted content, and etiology.

In conclusion, the extraperitoneal approach seems to be the best option for treating this challenging problem, and it benefits the patients more than the other procedures.

### References

- 1) Geis WP, Saletta JD. Lumbar hernia. In: Nyhus LM, Condon RE, eds. *Hernia*. 3rd ed. Philadelphia, Pa: JBLippincott 1989; 401-15.
- 2) Moreno-Egea A, Baena EG, Calle MC, Martinez JAT, Albasini JLA. Controversies in the current management of lumbar hernias. *Arch Surg* 2007;142:82-8.
- 3) Matsuda M, Hirata Y, Sugi K, Takahashi M, Takahashi S. A case of inferior lumbar hernia treated by laparoscopic herniorrhaphy (in Japanese with English abstract). *Nihon Rinsho Geka Gakkai Zasshi (J Jpn Surg Assoc)* 1995;56:2477-9
- 4) Burrick AJ, Parascandola SA. Laparoscopic repair of a traumatic lumbar hernia. *J Laparoendosc Surg* 1996;5:259-62
- 5) Bickel A, Haj M, Eitan A. Laparoscopic management of lumbar hernia. *Surg Endosc* 1997;11: 1129-30
- 6) Heniford BT, Iannitti DA, and Gagner M. Laparoscopic inferior and superior lumbar hernia repair. *Arch Surg* 1997;132:1141-4
- 7) Arca MJ, Heniford BT, Pokorny R, Wilson R, Meyes J, Gagner M. Laparoscopic repair of lumbar hernia. *J Am Coll Surg* 1998;187:147-52
- 8) Moreno-Egea A, Torralba-Martinez A, Morales G, Aguayo-Albasini JL. Open vs laparoscopic repair of secondary lumbar hernias. *Surg Endosc* 2005;19:184-7
- 9) Ikeda M, Shigemitsu Y. Laparoscopic inguinal hernia repair by extraperitoneal approach -Usefulness of peritoneal edge oriented method-. *Surg Endosc* 1998;12:593
- 10) Gaur DD. Laparoscopic operative retroperitoneoscopy ; Use of new device. *J Urol* 1992;148: 1137-9
- 11) Hourly P, Vangertruden G, Verduyck F, et al. Endoscopic extraperitoneal lumbar sympathectomy. *Surg Endosc* 1995;9: 530-3
- 12) Shekarriz B, Graziottin TM, Gholami S, Lu HF, Yamada H, Duo QY, et al. Transperitoneal preperitoneal laparoscopic lumbar incisional herniorrhaphy. *J Urol* 2001;166:1267-9
- 13) Woodard AM, Flint LM, Ferrara JJ. Laparoscopic retroperitoneal repair of recurrent postoperative lumbar hernia. *J Laparoendosc Adv Surg Tech A* 1999;181:181-6
- 14) Postema RR, Bonjer HJ. Endoscopic extraperitoneal repair of a Glynfelth hernia. *Surg Endosc* 2002;16:716-7
- 15) Habib E. Retroperitoneoscopic tension-free repair of lumbar hernia. *Hernia* 2003;7:150-2
- 16) Meinke AK. Totally extraperitoneal laparoendoscopic repair of lumbar hernia. *Surg Endosc* 2003;17:734-7
- 17) Grauls A, Lallemand B, Krick M. The retroperitoneoscopic repair of a lumbar hernia of Petit. case report and review of literature. *Acta chir belg* 2004;104:330-4

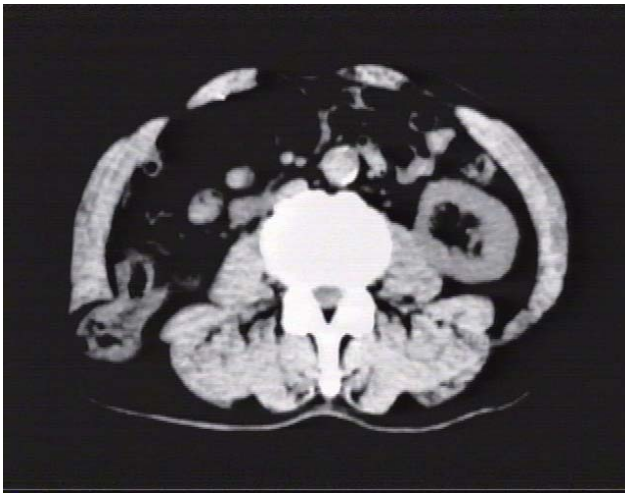


Fig.1 CT demonstrating right superior lumbar hernia with fat and ileo-cecal incarceration (arrow).

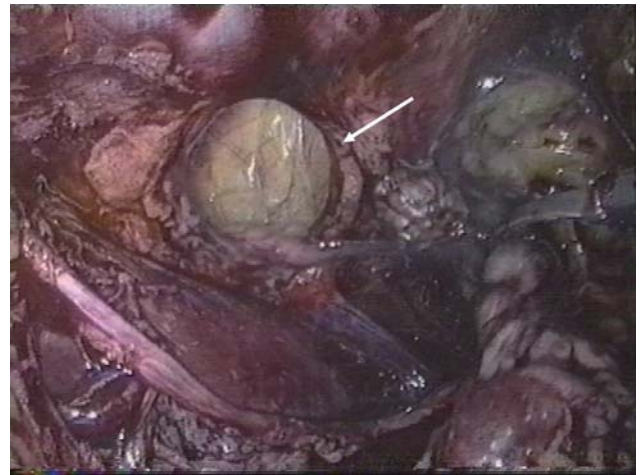

Fig.3 Endoscopic view demonstrating the lumbar defect after reducing extraperitoneal fat (arrow).

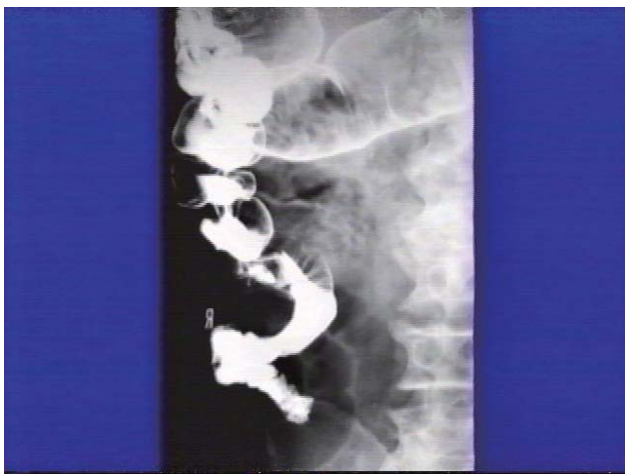

Fig.2 Barium enema showing ileal protrusion through superior lumbar hernia (arrow).

Table. 1 Laparoscopic lumbar hernia repair before our case.

Authors	year	Age/Sex	side	Location	Hernia size (cm)	Type	Mesh size (cm)	Mesh	Op. time (min)	Approach	Ports	Follow-up (months)
Matsuda <sup>(3)</sup>	1995	52/male	left	inferior	NA	traumatic		Dexon	NA	Transabdominal	two x10 & two x5mm	12
Burick <sup>(4)</sup>	1996	52/male	left	superior	3 x 3	traumatic	6 x 4	Prolene	133	Transabdominal	two x10 & one x5mm	2
Bickel <sup>(5)</sup>	1997	60/female	left	superior	3 x 3	acquired	7 x 11	Prolene	NA	Transabdominal	two x10 & two x5mm	8
Heniford <sup>(6)</sup>	1997	43/male	right	inferior / superior	4 x 3, 3 x 3	acquired	20 x 36	PTFE	150	Transabdominal	two x10 & one x5mm	14
Arca <sup>(7)</sup>	1998	NA	NA	NA	8 x 11	NA	11 x 15	NA	120	Transabdominal	two x10 & one x5mm	NA
		NA	NA	NA	1.5 x 1.5 (x3)	NA	20 x 16	NA	85	Transabdominal	two x10 & one x5mm	NA
		NA	NA	NA	3 x 10	NA	9 x 18	NA	80	Transabdominal	two x10 & one x5mm	NA
		NA	NA	NA	4.5 x 7.5	NA	10 x 15	NA	130	Transabdominal	two x10 & one x5mm	NA
		NA	NA	NA	15 x 21	NA	20 x 30	NA	325	Transabdominal	two x10 & one x5mm	NA
Shigemitsu	1998	70/male	right	superior	3 x 3	acquired	14 x 8	Polypropylene	59	Extraperitoneal	one x10 & one x5mm	180

NA : data not available

2014年1月15日

受 理

日本ヘルニア学会

## 腹腔鏡下精索静脈瘤結紮術後に発生した外鼠径ヘルニアの一例

1) 東京慈恵会医科大学附属第三病院 外科

2) 東京慈恵会医科大学外科学講座

関根速子<sup>1)</sup>, 諏訪勝仁<sup>1)</sup>, 羽生 健<sup>1)</sup>, 鈴木俊亮<sup>1)</sup>, 岡本友好<sup>1)</sup>, 矢永勝彦<sup>2)</sup>

### 要 旨

腹腔鏡下精索静脈瘤結紮術施行歴のある34歳の男性。痛みを伴う左鼠径部痛を主訴に当院を受診し、左鼠径ヘルニアの診断で手術を施行した。手術所見では、ヘルニアタイプは外鼠径型（日本ヘルニア学会分類 I-2 型）で内鼠径ヘルニア、大腿ヘルニアの合併はみられなかった。数本の金属クリップが精索静脈にかけられており、これによって精索血管と腹膜に強固な線維性癒着がみられた。前医での手術記録では腹腔鏡手術時に鼠径ヘルニアの合併はみとめておらず、今回の鼠径ヘルニアは腹腔鏡手術による内鼠径輪周囲の腹膜前腔剥離が原因であると考えられた。

根治的恥骨後前立腺摘出術は腹膜前腔剥離が広範となるため鼠径ヘルニアのリスク要因であることはよく知られている。しかしながら、腹腔鏡下精索静脈瘤結紮術のような小範囲の腹膜前腔剥離でも鼠径ヘルニアの原因になりうると思われた。“鼠径ヘルニア”、“リスク要因”、“腹腔鏡下精索静脈瘤結紮術”を key word に1983年から2013年9月までの期間でPubMedおよび医中誌を検索したところ、本症例のような報告はなかった。本症例では小範囲でも腹膜前腔剥離後には鼠径管後壁補強の必要性が示唆された。

キーワード：鼠径ヘルニア，リスク要因，精索静脈瘤結紮術

### はじめに

European Hernia Society (EHS) guidelines<sup>1)</sup>にも示されるように、恥骨後根治的前立腺摘出術後 (retropubic radical prostatectomy: RRP) の鼠径ヘルニアの発生は高頻度であり、腹膜前腔の広範な剥離操作が原因である。従来の精索静脈瘤結紮術は前方到達法によって行われていたが、近年、腹腔鏡下手術件数が増加している。従来法による精索静脈瘤結紮後の鼠径ヘルニア発生の報告はないが、われわれは腹腔鏡下精索静脈瘤結紮術後に発生した外鼠径ヘルニアの一例を経験した。本症例では、RRPに限らず、小範囲でも腹膜前腔の剥離操作が鼠径ヘルニアの発生原因となる可能性を示す事例と考え報告する。

### 症 例

患者：34歳，男性。

主訴：左鼠径部膨隆，左鼠径部痛。

既往歴：左精索静脈瘤（4年前 腹腔鏡下精索静脈瘤結紮術）。

現病歴：左鼠径部膨隆と同部位疼痛のため前医受診。左鼠径ヘルニアの診断で当科紹介。

初診時現症：左鼠径部膨隆，腹圧により膨隆（小鶏卵大）の増強を認める。

腹部超音波検査所見（図1，2）：左下腹壁動静脈の内側

にバルサルバ法で腹腔内から鼠径管内に脱出する脂肪織を認めた。ヘルニア門は10mmであった。

以上より、左鼠径ヘルニアの診断でヘルニア修復術を施行した。

手術所見：Lichtenstein法で手術施行。ヘルニア型はJHS I-2型（ヘルニア門1.5cm）であった。II型の合併はなかった。内鼠径輪を同定し、さらにヘルニア嚢から精管、精索動静脈のParietalizationを試みたが、精索動静脈と腹膜が前回手術時に使用されたと思われるクリップと線維性索状物によって強固に癒着しており深部までは不可能であった。

腹腔鏡下手術の際には、鼠径ヘルニアは確認されていなかったため、精索静脈瘤結紮術後の発生と考えられた。

### 考 察

RRPは鼠径ヘルニアのリスク因子として知られ、術後の鼠径ヘルニアの発生率は7～21%と高頻度である<sup>1)2)3)4)5)</sup>。RRP後の鼠径ヘルニアは、高齢であるほど発症しやすく<sup>3)4)</sup>、発症時期は術後2年以内が多いとされ<sup>3)～5)</sup>、その大半が外鼠径型と報告されている<sup>2)</sup>。RRPでは、腸骨静脈を露出する過程で横筋筋膜後面の剥離を行うことにより、内鼠径輪を開大させることが鼠径ヘルニアの発症につながると考えられている<sup>3)4)</sup>。

従来の精索静脈瘤結紮術は前方到達法で行われていたた

め腹膜前腔剥離操作が少なく、術後鼠径ヘルニア発症例の報告はない。しかし、近年本症例のように増加傾向にある腹腔鏡下精索静脈瘤結紮術では腹膜前腔の剥離がRRPと比較して小範囲であるものの、同様のメカニズムから内鼠径輪が開大し、鼠径ヘルニアの発生に至ったと考えられた。本症例から腹膜前腔の小範囲剥離でもヘルニア発生の原因となる可能性が示唆された。PubMed, 医中誌を検索する限りでは、小範囲の内鼠径輪周囲腹膜前腔剥離後の鼠径ヘルニア発生の報告はみられず、非常に示唆に富む症例であると考えられた。

## 文献

1) Simons MP, Aufenacker T, Bay-Nielsen M, Bouillot JL, Campanelli G, Conze J, et al. European Hernia Society guidelines on the treatment of inguinal

- hernia in adult patients. *Hernia* 2009; 13: 343-403
- 2) Par L, Cornelia B, Maria N, et al. Inguinal hernia after radical retropubic prostatectomy for prostatic cancer. *J Urol.* 2001; 166, 964-967
- 3) Stranne J, Hugosson J, Lodding P. Inguinal hernia is a common complication in lower midline incision surgery. *Hernia* 2007; 11:247-252
- 4) Abe T, Shinohara N, Harabayashi T, et al. Postoperative inguinal hernia after radical prostatectomy for prostatic cancer. *Urol.* 69(2)326-329 2007
- 5) Johan S, Jonas H, Par L : Post-radical retropubic prostatectomy inguinal hernia: an analysis of risk factors with special reference to preoperative inguinal hernia morbidity and pelvic lymph node dissection. *J Urol.* 2006; 176: 2072-2076

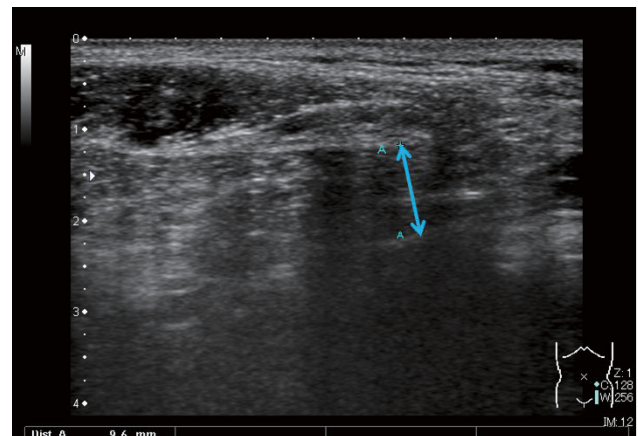
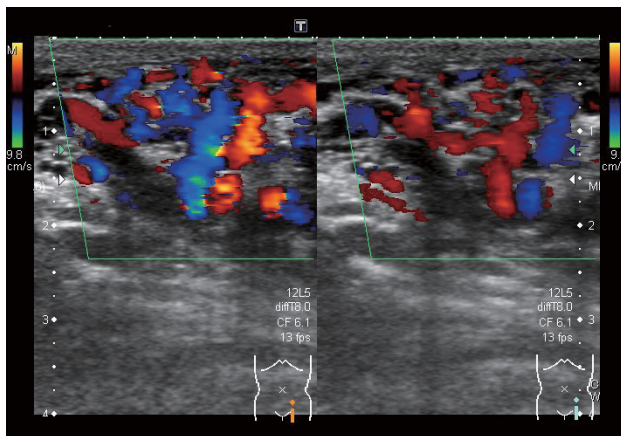


Fig.1,2 Ultrasonography of the left groin with the patient's Valsalva maneuver showed a hypoechoic structure protruding from the abdominal cavity into the inguinal canal lateral to the left inferior epigastric artery.



# A case of inguinal hernia after laparoscopic varicocele ligation

1) Department of Surgery, Daisan Hospital, The Jikei University School of Medicine

2) Department of Surgery, The Jikei University School of Medicine

Chikako Sekine<sup>1)</sup>, Katsuhito Suwa<sup>1)</sup>, Ken Hanyu<sup>1)</sup>, Toshiaki Suzuki<sup>1)</sup>,  
Tomoyosi Okamoto<sup>1)</sup>, Katsuhiko Yanaga<sup>2)</sup>

## Abstract

A 34-year-old male who had undergone laparoscopic varicocele ligation at another institution presented at our hospital complaining of a left groin bulge with pain. A diagnosis of left inguinal hernia was made and the Lichtenstein repair was performed. Operative findings revealed that the hernia was indirect type, classified into type I-2 by the Japanese Hernia Society classification. No concomitant direct or femoral hernia was found by preperitoneal exploration. Several metallic clips used for varicocele ligation were identified just beneath the internal inguinal ring, which made tight fibrous adhesion between the testicular vessels and the peritoneum. According to the operation record provided by the previous hospital, no groin hernia was confirmed laparoscopically. Thus, the inguinal hernia of this case was considered to be caused by the previous laparoscopic preperitoneal dissection around the internal inguinal ring.

Radical retropubic prostatectomy has been well-known as a risk factor of inguinal hernia because of extensive preperitoneal dissection. However, even laparoscopic varicocele ligation, which needs minimal preperitoneal dissection, seems to predispose to the development of inguinal hernia. PubMed and Japan Medical Abstracts Society search with key words of "Inguinal hernia", "Risk factor" and "Laparoscopic varicocele ligation" from 1983 to September 2013 revealed no report such case. This case suggests the necessity to reinforce even in the small area of inguinal floor after preperitoneal dissection.

Key words: Inguinal hernia, Risk factor, Laparoscopic varicocele ligation

2014年1月15日

受 理

日本ヘルニア学会

## TAPP 後、腹膜陥凹のない腹膜外型膀胱ヘルニアを発症した一例

八尾徳洲会総合病院 外科

加藤恭郎, 牛丸裕貴, 鈴木大聡

### 要 旨

症例は 65 歳男性。右鼠径部膨隆を主訴に当院を受診, 右 II-1 の鼠径ヘルニアに対して TAPP を行った。1 年 7 ヶ月後に再び右鼠径部膨隆を主訴に来院した。他覚的に膨隆はなかったが, 腹部超音波検査でヘルニアの再発が疑われた。再 TAPP 目的で腹腔鏡を行ったが, 腹膜陥凹が明らかでなく観察のみで終了した。4 ヶ月後, 右鼠径部膨隆を主訴に来院, このときは他覚的に明らかな膨隆を認めた。腹部超音波検査, CT で膀胱脱出が疑われた。腹腔鏡下の観察では今回も腹膜陥凹はなかったが, 画像所見とあわせて腹膜外型膀胱ヘルニアと判断した。メッシュ内縁で腹膜を切開し, 膀胱を引き出して門を確認し, メッシュを用いて修復した。術後 1 年 10 ヶ月再発を認めていない。TAPP 後に鼠径部膨隆をきたした場合, 腹腔鏡で診断できない腹膜外型膀胱ヘルニアの可能性も考慮し, 身体所見, 画像所見を十分に検討した上で手術に臨む姿勢が重要と思われた。

キーワード: TAPP, 膀胱ヘルニア, 腹膜陥凹のない

### はじめに

鼠径ヘルニアに対する腹腔鏡下鼠径ヘルニア修復術 (Transabdominal pre-peritoneal repair: 以下, TAPP と略記) は, その優れた点が理解されるにつれ, わが国でも年々手術件数が増加してきている。TAPP の優れた点としては, 術後の疼痛や違和感の少ないことや, 診断が確実なことがあげられる。とくに再発例での診断の有用性がその利点の一つとしてあげられることも多い。

今回, TAPP 後に鼠径部膨隆をきたし, 腹腔鏡で観察しても腹膜陥凹がない鼠径部腹膜外型膀胱ヘルニアを見落とした症例を経験した。教訓に富む症例と思われたので文献的考察を加えて報告する。

### 症 例

患者: 65 歳男性

既往歴: パーキンソン病で内服治療中。歩行がやや困難である。

現病歴:

2010 年 8 月, 右鼠径部膨隆を主訴に当院を受診した。右 II-1 型の鼠径ヘルニアに対して TAPP を行った。一枚目のメッシュでヘルニア門の腹側へのオーバーラップが十分とれなかったためにメッシュを二枚使用した (Fig. 1)。

2012 年 3 月, 右鼠径部膨隆を主訴に来院した。外来診察時には鼠径部膨隆は明らかでなかったが, 腹部超音波検査では腸管あるいは大網の脱出が疑われた。患者と相談の上, 診断を明らかにする目的も兼ねて腹腔鏡を行った。し

かし腹膜に明らかな陥凹がなかったため観察のみで終了した。

2012 年 7 月, 右鼠径部膨隆を主訴に来院した。尿貯留と鼠径部膨隆との関係はなかった。排尿障害, 二段排尿もなかった。このときは他覚所見としても立位で鼠径部に明らかな膨隆を認めた。腹部超音波検査, CT (computer assisted tomography, 以下 CT と略記) では膀胱が脱出した形のヘルニア再発が疑われた (Fig. 2)。

TAPP 目的で 3 回目の腹腔鏡を行った。2 回目の手術時と同様, 腹膜には明らかな陥凹はなかった。しかし術前の CT の所見でメッシュ内側からの膀胱の脱出が明らかであったため, 腹膜外型膀胱ヘルニアがあると判断した。メッシュの内縁に沿って腹膜を切開した (Fig. 3)。膀胱を同定し, 引き出してくるとヘルニア門が確認できた (Fig. 4, 5)。ヘルニア門を全周にわたって剥離した (Fig. 6)。膀胱留置カテーテルから生理食塩水を注入して膀胱損傷のないことを確認した (Fig. 7)。ヘルニア門を覆うようにメッシュをおき, 吸収性タックで内側はヘルニア門内側に, 外側は前回のメッシュ上に固定し, 腹膜を縫合閉鎖した (Fig. 8, 9, 10)。術後経過良好で翌日に退院した。現在まで 1 年 10 ヶ月が経過したが再発は認めていない。

### 考 察

腹膜陥凹のない鼠径ヘルニアについては, TAPP が多く行われている欧米からいくつかの報告がある。Hollinsky らは身体所見で鼠径部膨隆が明らかな 2190 例に TAPP 目

的で腹腔鏡を行ったところ、77例3.5%で腹膜陥凹がなかったとしている<sup>1)</sup>。彼らは精索脂肪腫や腹膜前脂肪が腹膜の陥凹を伴わずに脱出した sacless sliding fatty inguinal hernia であったと説明している。その他にも腹膜陥凹がなく、脂肪腫が鼠径部膨隆の原因となった症例の報告は散見される<sup>2) -5)</sup>。当院では2010年4月にTAPPを導入し、現在までに約550例の手術を行った。Hollinskyらのような腹膜陥凹がなく脂肪腫が原因であった症例は経験したことがない。脂肪腫の頻度、大きさなどは人種による差もかなりあると思われ、日本人では頻度が少ない可能性が考えられた。

一方、膀胱ヘルニアは一般に腹膜側型 (paraperitoneal: 膀胱と腹膜がともに滑脱)、腹膜外型 (extraperitoneal: 腹膜を伴わずに膀胱のみが滑脱)、腹膜内型 (intraperitoneal: 腹膜をかぶった膀胱が滑脱) の3型にわけられている。このうち腹膜外型は最もまれで、膀胱ヘルニアのうちの5%程度とされている<sup>6)</sup>。本症例の3回目の手術時の所見はこの腹膜外型膀胱ヘルニアに相当した。

わが国の過去の報告例では鼠径ヘルニア嵌頓修復後に膀胱ヘルニア嵌頓が残存した症例<sup>7)</sup>、腹膜側型膀胱ヘルニアの腹膜部分のみを修復し術後1ヶ月で膀胱ヘルニアが出現した症例などがあつた<sup>8)</sup>。われわれの症例の初回TAPP時に膀胱が関与していたかどうかは術前のCTを撮っていないため不明である。しかし初回手術後1年7ヶ月間鼠径部膨隆が消失していたことを考えると、初回手術時からすでに膀胱が脱出してそれを修復できていなかったという可能性は低いと思われた。本症例は術中腹腔鏡所見 (Fig. 1) に示したとおり、ヘルニア門周囲の白色瘢痕が強く初回手術での剥離はかなり難しかった。さらに本症例が当院のTAPPの比較的初期の症例であったこともあり、膀胱損傷を恐れて内側剥離を十分にできなかった。これらのことが後の膀胱ヘルニアの原因となった可能性があつた。初回手術で内側の剥離が不十分であったために、術後にそこから膀胱が徐々に脱出し、メッシュで補強された腹膜には陥凹をきたさず、腹膜外型の膀胱脱出という形態を示したものと考えられた。

術中に本症例のような sacless hernia を疑った場合の対処としては、術前に鼠径部膨隆が他覚所見で明らかであり、画像上脂肪腫や膀胱が内容との所見が得られていれば

その脱出臓器を求めてTAPPを続行するか、鼠径部切開を追加して手術を完遂すべきである。術前に鼠径部膨隆が明らかでなく、術前画像診断が不十分であった場合はあらためて画像診断を行い直してから手術に臨むのが安全であろう。

当院ではTAPP導入初期の頃はほとんどの症例で腹部超音波検査、CTを行っていた。しかし症例を重ねるにつれ、腹部超音波検査やCTでは鼠径ヘルニアの分類や対側病変の有無を正しく評価できていない場合も多いと感じるようになった。次第に術前の画像診断よりも腹腔鏡で観察することが最もすぐれた診断法であると考えようになっていった。しかし、今回の症例のように腹膜陥凹がなく、腹腔鏡で診断できない症例もあることを経験した。今回の症例も、少なくとも2回目の手術前にCTを行って膀胱脱出を確認できていれば無駄な2回目の手術を避けることができたと思われた。鼠径ヘルニア症例全例にCTを撮影するのは医療経済的、あるいは被爆の問題もあり、賛否両論があると思われる。しかし、今回のような再発例など複雑な病態も否定できない症例では、念入りの身体所見をとることと、CTを含む画像検査を十分行うことを怠らずに手術に臨む姿勢が重要と思われた。

## 文 献

- 1) Hollinsky C, Sandberg S. Clinically diagnosed groin hernias without sac at laparoscopy - what to do? *The Am J Surg.* 2010; 199: 730-5
- 2) Lilly MC, Arregui ME. Lipomas of the cord and round ligament. *Annals of Surg.* 2002; 235: 586-90
- 3) Gersin KS, Heniford BT, Garcia-Ruiz A, Ponsky JL. Missed lipoma of the spermatic cord. *Surg Endosc.* 1999; 13: 585-87
- 4) Nasar AO, Tormey S, Walsh TN. Lipoma of the cord and round ligament: an overlooked diagnosis? *Hernia.* 2005; 9: 245-7
- 5) Read RC, Schaefer RF. Lipoma of the spermatic cord, fatty herniation, liposarcoma. *Hernia.* 2000; 4: 149-54
- 6) Soloway HM, Portney F, Kaplan A: Hernia of the bladder. *J Urol.* 1960; 84: 539-543
- 7) 森田洋平, 山本雅由, 山田圭一, 永井健太郎, 奥田洋一. 術前に小腸・膀胱嵌頓を診断しえた鼠径ヘルニアの1例. *臨床外科.* 2013; 68: 1501-1504
- 8) 神原常仁, 辻井俊彦, 吉田謙一郎. 右鼠径ヘルニア根治術後に発生した鼠径部膀胱ヘルニアの1例. *臨床泌尿器科.* 2001; 55: 579-581



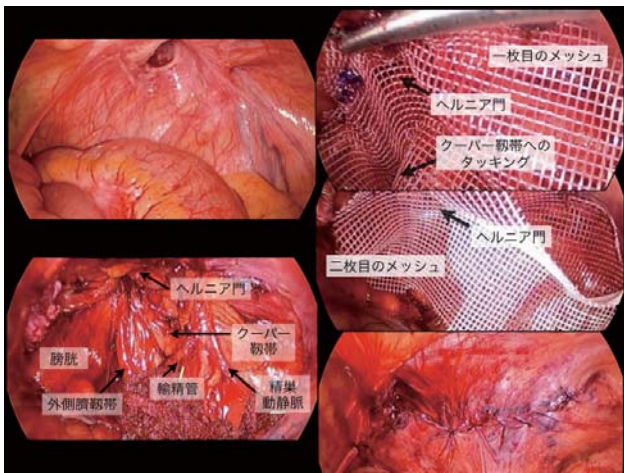


Fig. 1 初回 TAPP 時の術中写真をしめす。右 II-1 型の鼠径ヘルニアに対し、メッシュを二枚用いて修復を行った

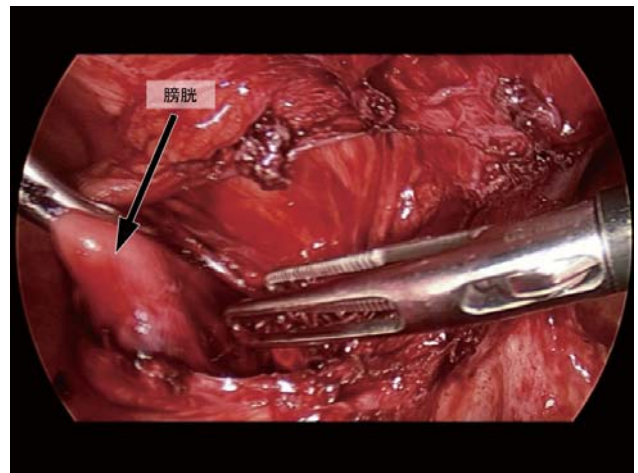


Fig. 4 膀胱を同定し牽引した

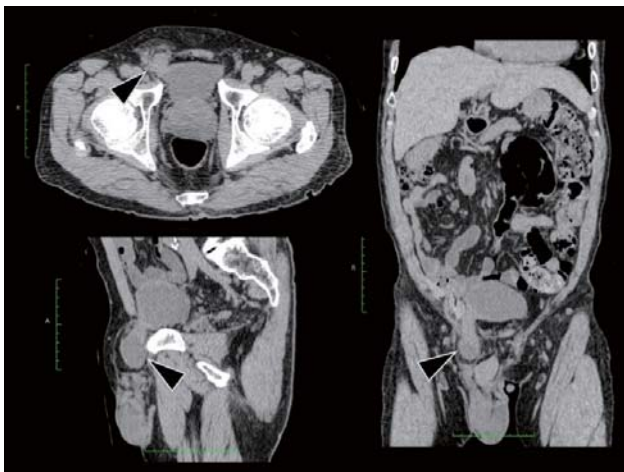


Fig. 2 CT ではヘルニア内容が膀胱である右鼠径ヘルニアの再発が疑われた (▲)

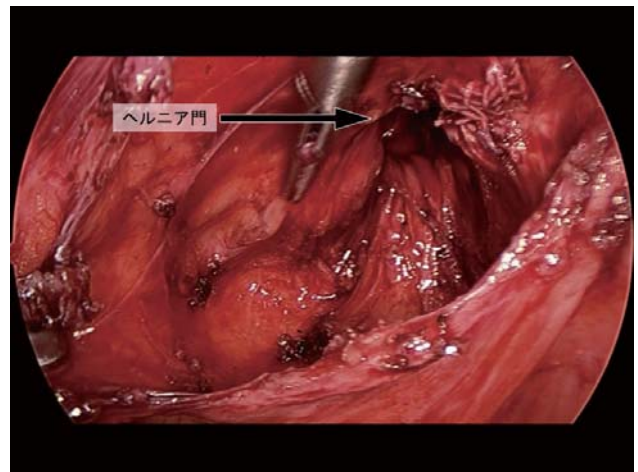


Fig. 5 初回 TAPP 時と同様の位置にヘルニア門を認めた

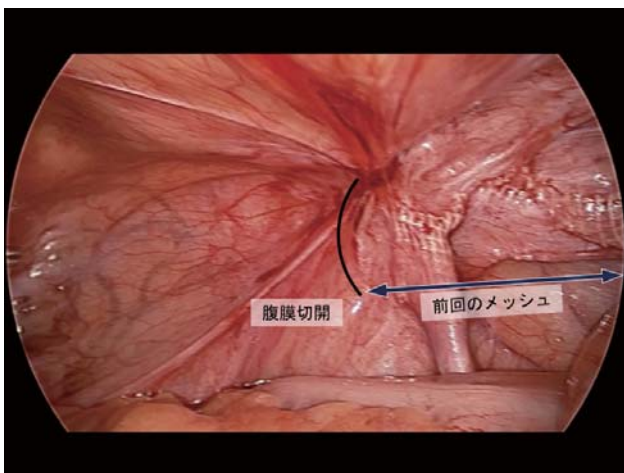


Fig. 3 3 回目の手術時の腹腔鏡所見では腹膜陥凹を認めなかった。前回のメッシュの内縁に沿って腹膜切開を行った

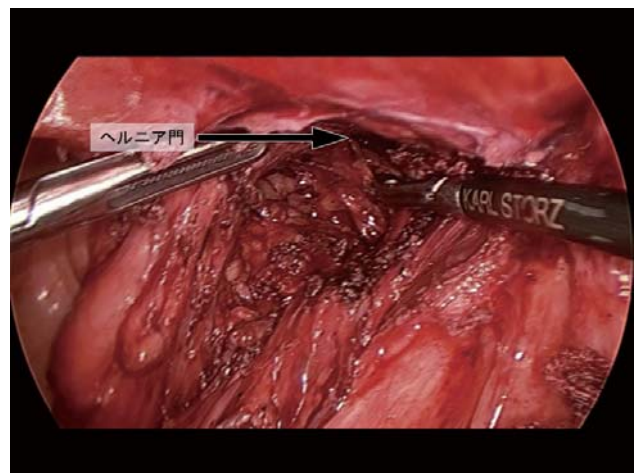


Fig. 6 ヘルニア門周囲を可能な限り剥離した



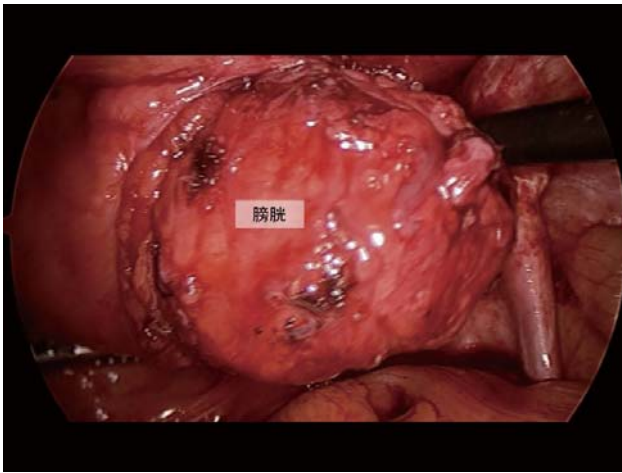


Fig. 7 膀胱留置バルーンから生理食塩水を注入し，膀胱損傷のないことを確認した

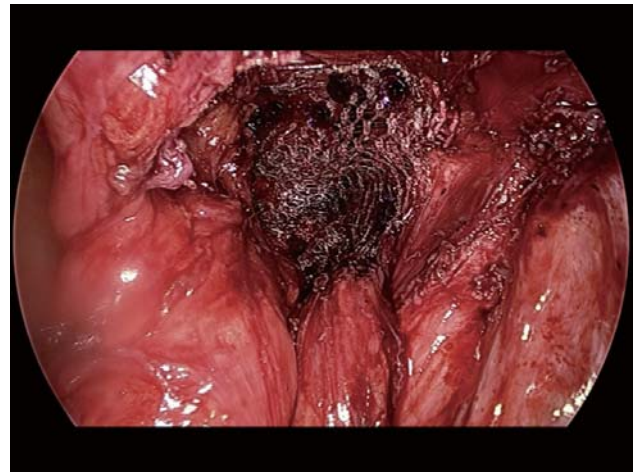


Fig. 9 メッシュの外側は前回のメッシュ上に吸収性タックで固定した

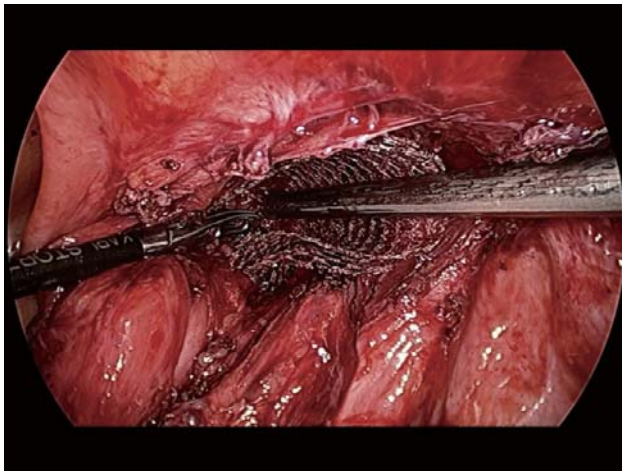


Fig. 8 メッシュ内側をヘルニア門内側に吸収性タックで固定した

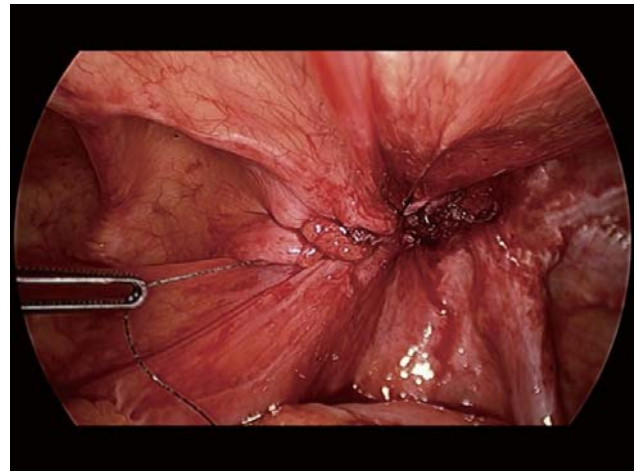


Fig. 10 腹膜を連続縫合して手術を終えた

# The case of bladder hernia without peritoneal sac after TAPP procedure

Department of Surgery, Yao Tokushukai General Hospital

Yasuro Kato, Yuki Ushimaru, Hiroaki Suzuki

## Abstract

We report the case of a 65-year-old man with Parkinson disease. He was admitted to our hospital because of right inguinal bulging. We performed the TAPP (Transabdominal pre-peritoneal mesh repair) procedure for his inguinal hernia. One year and 7 months later, he came to our hospital with symptoms of right inguinal bulging again. We could not confirm the inguinal bulging objectively, but an ultrasound examination showed the possibility of the recurrence of the inguinal hernia. We performed a second laparoscopy to find the recurrence of the hernia, but we could not locate the peritoneal sac. Using observation only, we were also not able to perform the TAPP procedure. Four months later, he came to our hospital with symptoms of inguinal bulging. At this time, we verified the inguinal bulging objectively. Ultrasonography and a CT scan showed the bladder protrusion. We performed a third laparoscopy. We could not locate the peritoneal dent again, but according to a CT representation, we cut the peritoneum along the medial side of the previous mesh. With attraction of the bladder, we could reach to the hernia portal. We covered the portal with mesh by tacking, and closed the peritoneum with a suture. Postoperative course was fair. There has been no recurrence to date for 1 year and 10 months. It is important to know the existence of bladder hernia after TAPP procedure. We recommend sufficient diagnostic imaging before an operation of a recurrent inguinal hernia.

Key words: TAPP, Bladder hernia, Sacless

2014年3月24日

受 理

日本ヘルニア学会

## 腹腔鏡下鼠径ヘルニア修復術後にメッシュ盲腸瘻を形成した 1 例

1) 独立行政法人国立病院機構姫路医療センター 外科

2) 倉敷中央病院 外科

本間周作<sup>1)</sup>, 松田佑輔<sup>1)</sup>, 長久吉雄<sup>2)</sup>

### 要 旨

症例は 72 歳の男性で両側鼠径ヘルニアに対して腹腔鏡下鼠径ヘルニア修復術 (laparoscopic transabdominal preperitoneal repair: 以下 TAPP) が施行された。術後 10 日目にイレウスを発症したため腹腔鏡下手術を施行した。右鼠径部の腹膜縫合が離開し露出したメッシュに小腸が癒着してイレウスを起こしていた。癒着剥離を行い、露出したメッシュの上に Composix Kugel Patch を貼付した。その 2 年 10 ヶ月後、健診目的で受けた下部消化管内視鏡検査を契機にメッシュ盲腸瘻が判明した。瘻孔を含む盲腸を部分切除し、メッシュおよび周囲腹壁を一塊に切除した。TAPP は整容性に優れているだけでなく、複雑なヘルニアであっても確実に修復できるという利点があり近年症例数が増えている。しかし、他のヘルニア手術と同様、メッシュ関連合併症のリスクは避けられない。今回我々は、TAPP 術後にメッシュ盲腸瘻を形成した症例を経験したので報告する。

キーワード: TAPP, fistula, mesh infection

### はじめに

腹腔鏡下鼠径ヘルニア修復術 (laparoscopic transabdominal preperitoneal repair: 以下 TAPP) は腹腔内から観察することでヘルニア門の位置、数が正確に把握でき、複雑なヘルニアであっても確実に修復できるという利点がある。また整容性にも優れており近年症例数は増加傾向である。しかし、メッシュを用いた手術である以上、メッシュに関連する合併症のリスクは避けられない。今回、TAPP 術後にメッシュ盲腸瘻を形成し、メッシュ感染を繰り返した症例を経験したので報告する。

### 症 例

患者: 72 歳, 男性

主訴: 右鼠径部の疼痛

既往歴: 2010 年 1 月, 前立腺癌に対して前立腺全摘術施行。

家族歴: 特記すべきことなし

現病歴: 2010 年 6 月, 両側鼠径ヘルニアに対して TAPP を施行した。術後 10 日目に癒着性イレウスを発症し再入院、腸管を減圧させた後に腹腔鏡下手術を施行した。右鼠径部の腹膜縫合部内側 1/2 が離開し、露出したメッシュに小腸が癒着することでイレウスを発症していた。腹腔鏡下に癒着を剥離し、露出したメッシュの上に Composix Kugel Patch (以下 CKP) を貼付して修復した (図 1)。2011 年 8 月, 右鼠径部痛を来し腹部 CT 検査でメッシュ感染が疑われた。抗生剤による保存的治療を行い 1 週間ほどで軽快した。

2012 年 5 月および 7 月にも同様の症状があったがいずれも保存的治療で軽快した (図 2)。

2013 年 10 月, 健診目的で下部消化管内視鏡検査を受け、盲腸に異出血性の不整な粘膜を認めた。その中心には孔があり奥は空洞様となっていた。直後の腹部 CT 検査で右鼠径部に air を伴う軟部組織影と周囲の脂肪織濃度上昇を認めた。盲腸穿通によるメッシュ感染と診断し手術目的で入院となった。

現症: 右鼠径部に硬結を触れ、同部に圧痛を認めた。発熱は認めなかった。

血液検査所見: 炎症所見を含む血算・生化学検査に異常所見は認めなかった。

下部消化管内視鏡検査所見: 盲腸に異出血性の不整な粘膜を認め、中心に孔が存在し、その奥は空洞となっていた (図 3)。

腹部 CT 所見: 右鼠径部でメッシュと思われる線状の高吸収域は屈曲し、腸管と接していた。周囲の脂肪織濃度が上昇し gas 像を認めた (図 4)。

以上よりメッシュ感染、メッシュ盲腸瘻形成と診断し手術を施行した。

手術所見: 右傍正中切開で開腹した。右鼠径部は高度の炎症のため著明に硬化しており、メッシュによる炎症性腫瘍を形成していた。メッシュと盲腸外側とが強固に癒着していたが、虫垂基部や上行結腸、Bauhin 弁には影響は及んでいなかった。虫垂基部を含む盲腸を一部合併切除し、腫

瘤と化した2枚のメッシュを摘出した。精管や精巣動静脈などの構造物は温存し得た。鼠径部組織の炎症性変化が強くヘルニア再発予防の修復・補強は困難と考えられたため、内鼠径輪を縫縮するに留めた。手術時間は2時間48分、出血量は100gであった。

**摘出標本：**CKPは屈曲し、端の一部が盲腸内に露出して瘻孔を形成していた(図5)。

**術後経過：**術後創部感染を発症し治療に難渋したが保存的治療で軽快し、術後46日目に退院した。現在までヘルニアの再発は認めていない。

## 考 察

腹腔鏡下鼠径ヘルニア修復術(laparoscopic transabdominal preperitoneal repair:以下TAPP)は整容性に優れているだけでなく、腹腔内から観察することで複雑なヘルニアであっても確実に修復できるという利点があり近年症例数は増加傾向である<sup>1)</sup>。しかし、メッシュを用いた手術である以上、メッシュに関連する合併症のリスクは避けられない。鼠径ヘルニアに対する腹腔鏡下手術におけるメッシュ感染の頻度は0.23%と低率であるが<sup>1)</sup>、一旦発症するとメッシュ除去を余儀なくされる場合が多く患者の不利益は大きい。本症例ではComposix Kugel Patch(以下CKP)の一部が盲腸内に露出していたことから、メッシュと盲腸との間に形成された瘻孔から腸内容物が流出しメッシュ感染を引き起こしたものと考えられた。瘻孔の存在が明らかになるまでに3回メッシュ感染を生じていたが、いずれの時点でも腹部CT検査上メッシュ消化管瘻を疑う所見は認めなかった。メッシュ感染を繰り返したことから2011年8月の時点で微小な瘻孔が形成されていた可能性はあるが、詳細は不明である。メッシュ消化管瘻はTAPP術後メッシュ感染の原因の一つとして考慮すべきであるとされている<sup>7,8)</sup>、その発生頻度や発生時期など不明な点が多い。医学中央雑誌において「腹腔鏡下鼠径ヘルニア修復術」および「消化管瘻」あるいは「瘻孔」や「腸瘻」をキーワードに検索したが、会議録を含めこれまでに本邦での報告はなく、本症例が初と考えられる。

TAPPで使用するメッシュの素材としてはPolypropyleneが用いられることが多い。Polypropylene製メッシュは腸管と癒着するリスクがあるため、メッシュが露出しないように腹膜を縫合閉鎖しなければならない。前立腺癌術後や再発鼠径ヘルニアの症例などにおいてはしばしば腹膜閉鎖が困難となる場合があるが、そのような時にCKPが有用であると早川は述べている<sup>14)</sup>。

CKPはexpanded Polytetrafluoroethylene(以下ePTFE)とPolypropyleneからなる2層性メッシュである。ePTFEは殆ど腸管と癒着しないためePTFE面を腹腔側へ向けることで腹腔内に留置することが可能となった<sup>9)</sup>。主に腹壁瘻

痕ヘルニア手術に使用され、良好な手術成績が報告されている<sup>10)</sup>。しかし不十分なメッシュの固定や、日常生活における腹壁の運動によるメッシュの歪みなど、何らかの原因でPolypropylene面が腹腔内に露出することで腸管と癒着し、瘻孔を形成したという報告が本邦においても散見される<sup>11)~13)</sup>。本症例では癒着性イレウスに対する腹腔鏡下手術の際、露出したメッシュを再度腹膜で被覆することが困難であったためCKPを用いて修復した。腹壁瘻痕ヘルニア手術ではメッシュの固定を密にすることでメッシュの歪みやたわみを防ぐことが可能だが、鼠径部ではiliopubic tractの背側に重要な脈管、神経が走行しているため、TAPPにおいてメッシュを固定する際には注意が必要である<sup>15)</sup>。本症例ではiliopubic tractの背側では脈管の損傷や神経の巻き込みがないよう警戒しつつ3-0の吸収糸を用いて結節縫合固定を行った。しかし、術後何らかの原因でメッシュが屈曲し、露出したPolypropylene面へ盲腸が癒着して瘻孔が形成されたものと考えられた。

今後TAPPの適応が拡大されるにつれてePTFEメッシュの使用頻度も増えてくると思われる。メッシュの屈曲や歪みなどにより腸管が癒着し瘻孔を形成する可能性があることを念頭に置き、ePTFEメッシュを固定する際には注意と工夫が必要と考える。

## 文 献

- 1) 日本内視鏡外科学会編：内視鏡外科手術に関するアンケート調査—第11回集計結果報告—。日本内視鏡外科学会雑誌。2012；17：591-4。
- 2) Miller K, Junger W. Ileocutaneous fistula formation following laparoscopic polypropylene mesh hernia repair. Surg Endosc. 1997；11:772-3。
- 3) Klein AM, Banever TC. Enterocutaneous fistula as a postoperative complication of laparoscopic inguinal hernia repair. Surg Laparosc Endosc. 1999；9:60-2。
- 4) 早川哲史。腹腔鏡下鼠径ヘルニア修復術—さまざまなTAPP(transabdominal preperitoneal repair)法—。手術。2008；62：1681-9。
- 5) 宮崎恭介，成田吉明，中村文隆，ほか。Bard Composix™ Meshによる腹壁瘻痕ヘルニア修復術。手術。2002；56：497-502。
- 6) Iannitti DA, Hope WW, Norton HJ, et al. Technique and outcomes of abdominal incisional hernia repair using a synthetic composite mesh: a report of 455 cases. J Am Coll Surg. 2008；206:83-8。
- 7) 佐藤純人，大賀純一，畑山年之，ほか。腹壁瘻痕ヘルニア修復に用いた腹腔内留置型メッシュによる小腸皮膚瘻の1例。日本臨床外科学会雑誌。2011；72：2285-9。
- 8) 坂井寛，岡本有三，吉岡伸吉郎，ほか。Composix Kugel patchを用いた腹壁瘻痕ヘルニア修復術後の遅発性メッシュ感染の1例。日本消化器外科学会雑誌。2011；44：1493-8。
- 9) 甲賀淳史，鈴木憲次，奥村拓也，ほか。Composix Mesh®を用いたヘルニア手術後8年目に小腸皮膚瘻を形成し



た1例. 日本臨床外科学会雑誌. 2013 ; 74 : 2178-82.  
 10) 和田英俊, 小林利彦, 小西由樹子, ほか. 経腹腔的ア

プローチによる腹腔鏡下鼠径ヘルニア修復術—再発と合併症の予防—. 消化器外科. 2009 ; 32 : 343-53.

図1

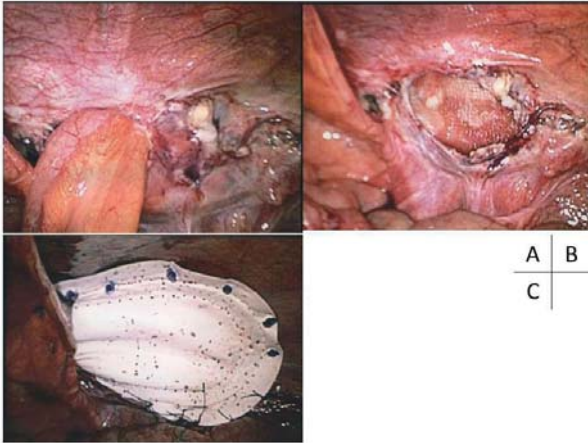


Fig.1 イレウスに対する腹腔鏡下手術. 右鼠径部に小腸が癒着していた (A). 癒着剥離後 (B). 腹膜縫合部が離開しメッシュが露出していた. 露出したメッシュの上にCKPを貼付して修復した (C).

図2

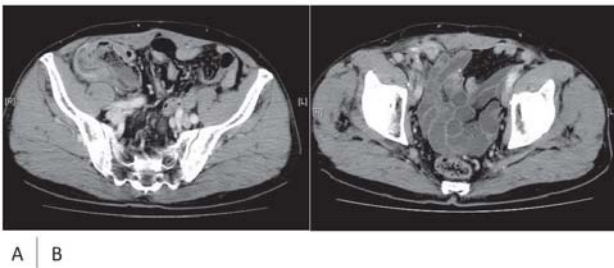


Fig.2 2011年8月 (A) および2012年5月 (B) の腹部造影CT. いずれも右鼠径部に軟部濃度上昇を認め, メッシュ感染と診断した. 明らかな腸管外 gas 像は認めなかった.

図3

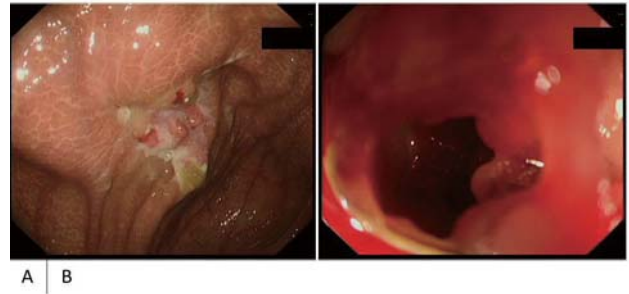


Fig.3 下部消化管内視鏡検査. 盲腸に易出血性の不整な粘膜を認めた (A). 中心には孔があり, その奥は空洞となっていた (B).

図4

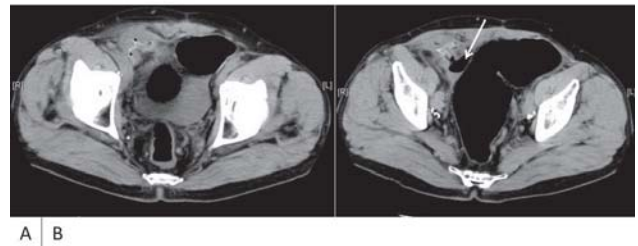


Fig.4 腹部単純CT. 右鼠径部に屈曲したメッシュと思われる線状の高吸収域を認め, 周囲に gas 像を伴っていた (A). メッシュは盲腸 (矢印) と接し, 一部内腔へ突出しているような象が認められた (B).

図5

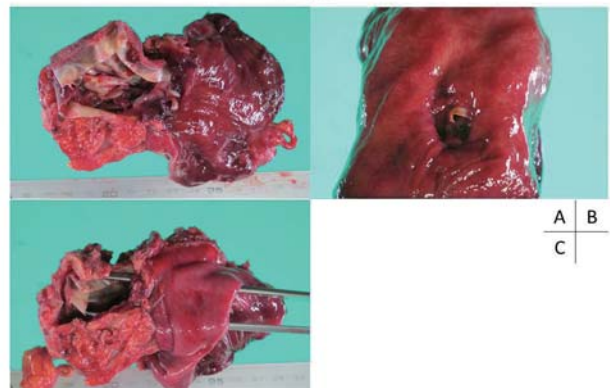


Fig.5 摘出標本. 屈曲したCKPは炎症性腫瘍を形成し盲腸外側と強固に癒着していた (A). CKPの端の一部が盲腸内に露出し (B), 瘻孔を形成していた (C).

# Cecum fistula following laparoscopic transabdominal preperitoneal repair

1) Department of Surgery, NHO Himeji Medical Center

2) Department of Surgery, Kurashiki Central Hospital

Shusaku Homma<sup>1)</sup>, Yusuke Matsuda<sup>1)</sup>, Yoshio Nagahisa<sup>2)</sup>

## Abstract

A 72-year-old man who had undergone laparoscopic transabdominal preperitoneal repair (TAPP) was admitted to the hospital for ileus. Laparoscopic surgery was performed and it was revealed that ileus was caused by an adhesion between the small bowel and the mesh which was exposed because of peritoneal suture dehiscence. We chose Composix Kugel Patch (CKP) and applied it to the exposed mesh after removal of the adhesion. Two years and ten months later, colon fiberscopy and abdominal computed tomography showed fistula between cecum and the CKP. We performed an en-block resection of a part of cecum and the abdominal wall including two meshes. There is an increasing number of TAPP because it is not only having a cosmetic advantage but we can also repair exactly despite a complicated inguinal hernia however, we have to have a risk of mesh related complications. We report a case of mesh-cecum fistula after TAPP.

Key words: TAPP, fistula, mesh infection

2014年3月24日

受 理

日本ヘルニア学会

## 編集後記

日本ヘルニア学会誌の初刊が発行できることになりましたこと、学会役員の皆様はじめ会員すべての方に深く感謝申し上げたいと思います。

平成 20 年から日本ヘルニア研究会が現在の日本ヘルニア学会に名称を変えて再出発していますが、学会というからには、学術集会と学会誌は必須のものと言えます。コストをかけずに学会誌を発行したいということで、UMINの投稿・査読システムを利用しています。新たなシステム導入で慣れないこともあり、初刊までに長い時間がかかってしまったのはひとえに学会誌委員長であった私の責任です。深くお詫び申し上げます。

本学会誌では、症例報告が多くなることは予想しています。近年、症例報告を掲載する学術雑誌が少なくなってきました。症例報告そのもののエビデンスレベルは低いものですが、臨床はそのような症例の積み重ねによって進歩していくものと信じています。実地臨床の先生方がお互いの経験を共有するという意味で、ぜひたくさん症例報告を投稿して頂きたいと願っています。また、一方、学会誌のレベルは学会のレベルを表すといっても過言ではありません。日本でヘルニアに関する優れた臨床研究が生まれて、世界に発信するエビデンスや手術手技、あるいは手術材料が生まれてくることを願っています。本学会誌が少しでもそのお手伝いできれば、学会誌の編集委員長としてこの上ない喜びです。本学会誌を育てていくのはまさに学会会員の皆様です。学会員の積極的な投稿をお待ちしています。

日本ヘルニア学会誌  
編集委員長 小山 勇

**編集委員**

伊藤 契、稲葉 毅、上村佳央、小山 勇\*、嶋田 元、島田長人、宋 圭男、  
内藤 稔 西村元一、蜂須賀丈博、三澤健之、和田則仁

(\* 編集委員長)

**「日本ヘルニア学会誌」第1巻第1号 2014年7月20日発行**

編集者：小山 勇

発行者：柵瀬信太郎

発行所：〒173-8605 東京都板橋区加賀 2-11-1

日本ヘルニア学会

電話：03-3964-1231 FAX：03-5375-6097



---

## 日本ヘルニア学会事務局

〒173-8605 東京都板橋区加賀 2-11-1 (帝京大学外科教室内)

電話 : 03-3964-1231 / FAX : 03-5375-6097

Email : [surgery2@med.teikyo-u.ac.jp](mailto:surgery2@med.teikyo-u.ac.jp)